2019. Том 6. № 3
2019. Vol 6. № 3

ISSN 2408-9613 (Print)
ISSN 2500-0594 (Online)

Журнал имени проф. Б.М. Костючёнка

РАНЫ И РАНЕВЫЕ ИНФЕКЦИИ

WOUNDS and WOUND INFECTIONS

THE PROF. B.M. KOSTYUCHENOK JOURNAL

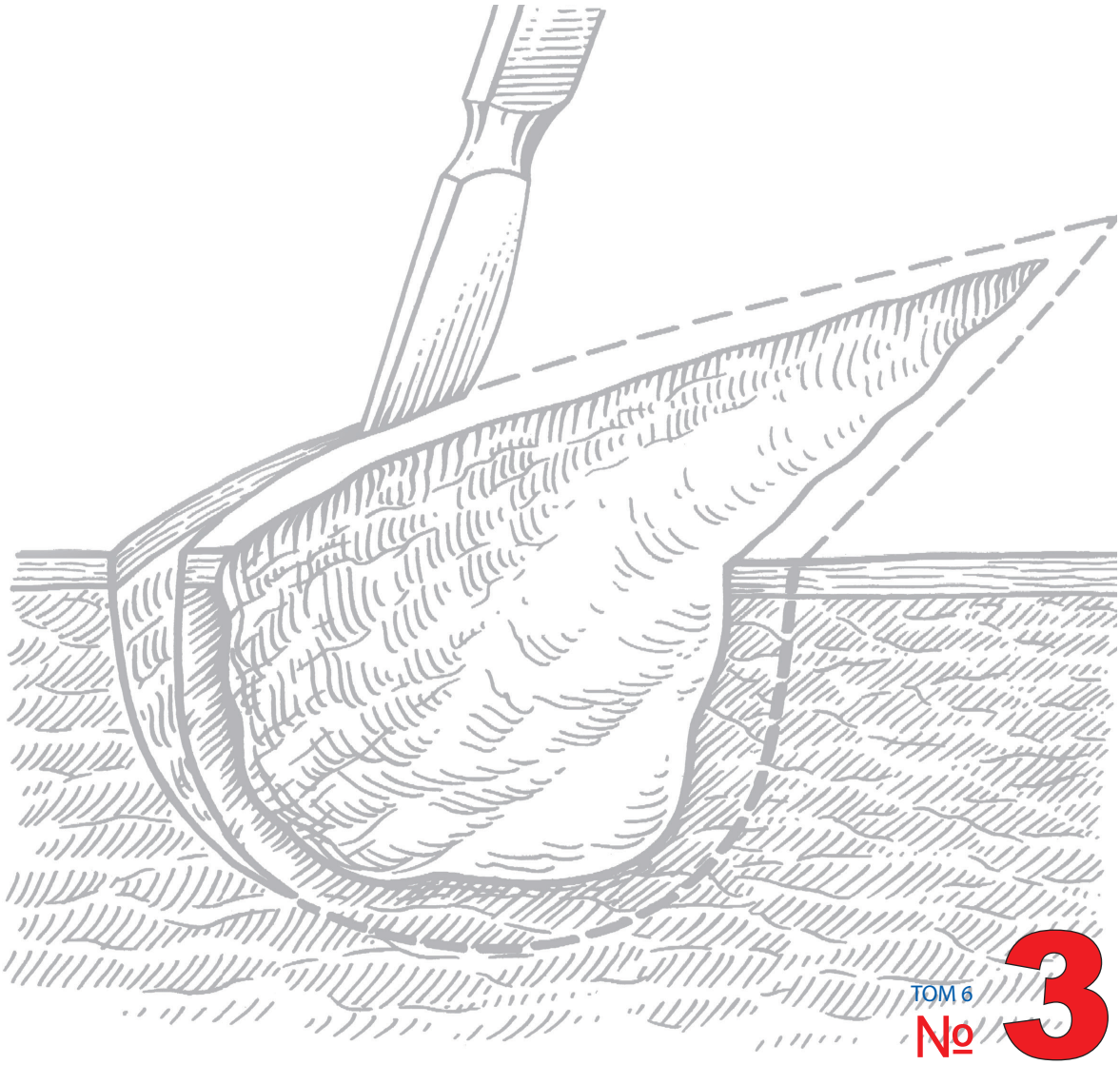

ТОМ 6
№ 3
2019

www.riri.su

Региональная общественная организация
«Хирургическое общество – Раны и раневые инфекции»

115054, Москва, ул. Бахрушина, д. 23, стр. 1, тел. 8 (495) 514-5998

Уважаемые коллеги!

Приглашаем вас стать членами Региональной общественной организации «Хирургическое общество – Раны и раневые инфекции»! Весь перечень документов, необходимых для вступления в Общество, представлен на сайте: www.woundsurgery.ru. Мы принимаем документы как в электронном виде (ws@woundsurgery.ru), так и на проводимых нами мероприятиях (ищите стойку Общества рядом со стойкой регистрации).

Привилегии для членов Общества:

- *бесплатная подписка на ежеквартальное рецензируемое научно-практическое издание «Раны и раневые инфекции. Журнал имени профессора Б.М. Костючёнка»;*
- *регулярная рассылка информации обо всех проводимых Обществом научных и учебных мероприятиях (конгрессы, конференции, школы, семинары, круглые столы);*
- *рассылка Национальных клинических рекомендаций, публикуемых Обществом;*
- *участие во всех мероприятиях, проводимых Обществом, без уплаты регистрационных взносов.*

Президент РОО «Хирургическое общество –
Раны и раневые инфекции»,
Валерий Митиш

4-й Международный
научно-практический конгресс

«САХАРНЫЙ ДИАБЕТ, ЕГО ОСЛОЖНЕНИЯ И ХИРУРГИЧЕСКИЕ ИНФЕКЦИИ»

19–21 НОЯБРЯ 2019

Информация о конгрессе на сайтах

www.woundsurgery.ru

www.rae-org.ru

Москва

РАНЫ
И РАНЕВЫЕ ИНФЕКЦИИ
ЖУРНАЛ ИМ. ПРОФ. Б. М. КОСТЮЧЁНКА

С 2014 г. журнал включен в Научную электронную библиотеку и Российский индекс научного цитирования (РИНЦ), имеет импакт-фактор

С 2015 г. журнал зарегистрирован в CrossRef, статьи индексируются с помощью цифрового идентификатора DOI

ЕЖЕКВАРТАЛЬНЫЙ НАУЧНО-ПРАКТИЧЕСКИЙ РЕЦЕНЗИРУЕМЫЙ ЖУРНАЛ

www.riri.su

ТОМ 6 № 3 2019

ОСНОВАН В 2014 Г.

Учредитель:
Региональная общественная организация «Хирургическое общество – Раны и раневые инфекции»

www.woundsurgery.ru

Адрес редакции:
115054, Москва, ул. Бахрушина, д. 23, стр. 1

Статьи направлять по адресу:
e-mail: ws@woundsurgery.ru

Служба подписки и распространения
ws@woundsurgery.ru

Редактор **Л. Л. Чернова**
Корректор **Э.Р. Претро**
Выпускающий редактор **М. А. Полякова**
Верстка **Ю. И. Тузуева**

Журнал зарегистрирован в Федеральной службе по надзору в сфере связи, информационных технологий и массовых коммуникаций (Роскомнадзор) ПИ № ФС77-44423 от 31.01.2014.

ISSN 2408-9613 (Print)
ISSN 2500-0594 (Online)

Раны и раневые инфекции. Журнал им. проф. Б. М. Костючёнка 2019. Том 6. № 3. 1—62

Подписной индекс в каталоге «Пресса России» — 93565
Отпечатано в типографии ООО «Тверская фабрика печати»

Тираж 5000 экз.

WOUNDS AND WOUND INFECTIONS

THE PROF. B. M. KOSTYUCHENOK JOURNAL

ХИРУРГИЧЕСКОЕ ОБЩЕСТВО • РАНЫ И РАНЕВЫЕ ИНФЕКЦИИ

In 2014, the journal was included in the Research Electronic Library and the Russian Science Citation Index (RSCI) and has an impact factor

In 2015, the journal has been registered with CrossRef; its papers are indexed with the digital object identifier (DOI)

QUARTERLY PEER-REVIEWED SCIENTIFIC-AND-PRACTICAL JOURNAL

www.riri.su

VOL. 6 № 3 2019

FOUNDED IN 2014

Founder: Regional Public Organization "Surgical Society – Wounds and Wound Infections"

www.woundsurgery.ru

Editorial Office: 23 Bakhrushina, Build. 1, Moscow, 115054

Articles should be sent to e-mail: ws@woundsurgery.ru

Editor **L. L. Chernova**
Proofreader **E. R. Pretro**
Managing editor **M. A. Polyakova**
Maker-up **Ju. I. Tuzueva**

Subscription & Distribution Service: **ws@woundsurgery.ru**

The journal was registered at the Federal Service for Surveillance of Communications, Information Technologies, and Mass Media (ПИ No. ФС77-44423 dated 31 January 2014).

ISSN 2408-9613 (Print)
ISSN 2500-0594 (Online)

Rany i Ranevye Infektsii. The Prof. B. M. Kostyuchyonok Journal. 2019. Volume 6. No 3. 1—62

Pressa Rossii catalogue index: 93565
Printed at the Tver factory print LLC

5,000 copies

СОДЕРЖАНИЕ

ОРИГИНАЛЬНЫЕ ИССЛЕДОВАНИЯ

КЛИНИЧЕСКИЕ НАБЛЮДЕНИЯ

КОНГРЕССЫ, КОНФЕРЕНЦИИ, СИМПОЗИУМЫ

CONTENTS

ORIGINAL RESEARCH

CASE REPORTS

CONGRESSES, CONFERENCES, SYMPOSIA

Высокие ампутации нижних конечностей

М. И. Бобров[1], О. П. Живцов[1], Д. В. Самойлов[2], А. Е. Шаталин[1], Н. Ю. Орлинская[1], М. Г. Воловик[1], Р. С. Королев[1], Т. А. Подателева[1]

[1]Университетская клиника ФГБОУ ВО «Приволжский исследовательский медицинский университет» Минздрава России Россия, 603155, Нижний Новгород, Верхне-Волжская набережная, д. 18/1

[2]Филиал «Нижегородский» ФГУП «Московское протезно-ортопедическое предприятие» Минтруда России Россия, 603058, Нижний Новгород, ул. Порядковая, д. 2 Б

Контактное лицо: *Михаил Иванович Бобров, osteolog@yandex.ru*

Цель исследования: *разработка технологии выполнения высоких ампутаций нижних конечностей.*

Материалы и методы исследования. *Анализировали материалы филиала «Нижегородский» ФГУП «Московское ПрОП» Минтруда России за 2004–2018 годы, операционные журналы отделения гнойной хирургии ПИМУ за 1971–2018 годы, электронные истории болезней «Программа 1С» за 2006–2012 годы и «Медиалог» за 2013–2018 годы по всем отделениям ПИМУ, где возможно выполнение высоких ампутаций нижних конечностей.*

Результаты исследования. *За период с 2006 по 2018 год у 289 пациентов было проведено 391 отсечение нижних конечностей (бедро – 128, голень – 263). При синдроме диабетической стопы провели 135 (34,5 %) ампутаций, вследствие ожогов и отморожений – 73 (18,7 %) операции, при атеросклерозе артерий – 57 (14,6 %) вмешательств, а остальные выполнили по поводу последствий травм, опухолей, пороков развития и порочных культей. Число ампутаций на уровне голени в 2 раза выше, чем на уровне бедра. Разработана технология формирования нового органа опоры и перемещения, включающая ампутацию голени, обезболивание, интенсивную терапию, реабилитационное лечение.*

Заключение. *Анализ первичных обращений на протезирование показал, что наиболее часто высокие ампутации нижних конечностей выполняют вследствие гангрены при атеросклерозе артерий (53,9 %) и сахарном диабете (24,9 %). Высокие ампутации нижних конечностей на уровне бедра проводят у 60,4 % больных и лишь у 30,1 % пациентов – на уровне голени. Пороки и болезни культей бедра и голени выявляют у 15,4 % пациентов. Золотым стандартом следует признать миопластическую ампутацию на границе верхней и средней третей голени с иссечением камбаловидной мышцы. Сохранение коленного сустава создает условия для оптимального протезирования и своевременной социально-бытовой адаптации пациентов.*

Ключевые слова: *высокие ампутации нижних конечностей, травма конечностей, гангрена стопы, гангрена голени, сосудистые заболевания, сахарный диабет, опухоли, остеомиелит, дефекты и деформации нижних конечностей, трофические язвы, пороки и болезни культей, создание нового органа опоры и перемещения, оптимальное протезирование, социально-бытовая адаптация.*

Для цитирования: *Бобров М. И., Живцов О. П., Самойлов Д. В., Шаталин А. Е., Орлинская Н. Ю., Воловик М. Г., Королев Р. С., Подателева Т. А. Высокие ампутации нижних конечностей. Раны и раневые инфекции. Журнал им. проф. Б. М. Костючёнка. 2019; 6(3): 6–23.*

DOI: 10.25199/2408-9613-2019-6-3-6-23.

High amputation of the lower extremities

M. I. Bobrov[1], O. P. Zhivtsov[1], D. V. Samoilov[2], A. E. Shatalin[1], N. Yu. Orlinskaya[1], M. G. Volovik[1], R. S. Korolev[1], T. A. Podatelyova[1]

[1]University clinic FSGBI HE "Privolzhsky Research Medical University" Ministry of Health of Russia 18/ 1 Verkhne-Volzhskaya Emb., Nizhny Novgorod, 603155 Russia

[2] "Nizhny Novgorod" branch of FSUE "Moscow Orthopedic and Orthopedic Enterprise" Ministry of Labor of Russia 2 B Poryadkovaya Str., Nizhny Novgorod, 603058, Russia

Objective: *to develop technology for high amputations of the lower extremities.*

Materials and methods. *We analyzed the materials of the Nizhny Novgorod branch of the Federal State Unitary Enterprise "Moscow Orthopedic and Orthopedic Enterprise" Ministry of Labor of Russia for the period 2004–2018, the operation logs of the purulent surgery department of PIMU (1971–2018), and the electronic medical history "Program 1C" (2006–2012) and "Medialogue" (2013–2018) in all departments of PIMU, where high amputations of the lower extremities are possible performed.*

Results. *Between 2006 and 2018, 391 lower limbs were cut off in 289 patients (above the knee – 128, below the knee – 263). With diabetic foot syndrome, 135 (34.5 %) amputations were performed, due to burns and frostbite, 73 (18.7 %) operations were made, while arterial atherosclerosis – 57 (14.6 %) operations, and the rest – about the consequences of injuries, tumors, malformations and vicious stumps. The number of amputations on the shin is 2 times more than on the hip. A technology has been developed for the formation of a new support and movement organ, including amputation of the lower leg, anesthesia, intensive care, and rehabilitation treatment.*

Conclusion. *An analysis of the initial applications for prosthetics showed that the most frequent high amputations of the lower extremities are performed due to gangrene in arterial atherosclerosis (53.9 %) and diabetes mellitus (24.9 %). High amputations of the lower extremities at the hip level are performed in 60.4 % of patients and only in 30.1 % of patients – at the shin level. Malformations and diseases of the stumps of the thigh and lower leg are detected in 15.4 % of patients. The gold standard should be recognized as myoplastic amputation at the border of the upper and middle third of the shin with excision of the soleus muscle. Preservation of the knee joint creates the conditions for optimal prosthetics and timely social adaptation of patients.*

Key words: *high amputations of the lower extremities, trauma to the extremities, gangrene of the foot, gangrene of the leg, vascular diseases, diabetes mellitus, tumors, osteomyelitis, defects and deformities of the lower extremities, trophic ulcers, malformations and diseases of the stumps, the creation of a new support and movement organ, optimal prosthetics, social adaptation.*

For citation: *Bobrov M. I., Zhivtsov O. P., Samoilov D. V., Shatalin A. E., Orlinskaya N. Yu., Volovik M. G., Korolev R. S., Podatereva T.A. High amputations of the lower extremities. Wound and Wounds Infections. The Prof. B. M. Kostyuchenok Journal. 2019; 6(3): 6–23.*

Введение

Травма конечностей, гангрены стопы и голени при сосудистых заболеваниях и сахарном диабете, опухоли, остеомиелит, дефекты и деформации нижних конечностей, трофические язвы могут быть показанием к ампутациям на различных уровнях нижних конечностей [1–11].

Д. Ю. Шапорев и соавт. (2013) установили ведущие показания к ампутациям на бедре: травмы (60,5 %) и атеросклероз артерий (23,8 %). У мужчин причиной ампутации были автотравмы (37,2 %), бытовая (6,5 %), боевая (5,6 %), железнодорожная (3,3 %), производственная (2,2 %) травмы; критическая ишемия (29,5 %), остеомиелит (6,0 %), сахарный диабет (3,8 %) и другие заболевания (2,8 %). У женщин ампутации осуществляли после ДТП (52,3 %), бытовой (7,7 %) и железнодорожной (4,6 %) травм, при атеросклерозе артерий (7,7 %), остеомиелите (3,1 %), сахарном диабете (7,7 %), онкопатологии (4,6 %) и при других причинах (4,6 %) [12].

Анализ доступной нам литературы показал, что исход высоких ампутаций нижних конечностей не вызывает хирургического оптимизма.

При синдроме диабетической стопы 60,0 % пациентов на высокую ампутацию поступают по неотложным показаниям, что повышает риск общих и местных осложнений. В 83,0 % случаев ампутации выполняют больным пожилого и старческого возраста на фоне полиморбидной сопутствующей патологии (77,0 %). При нейроишемической форме диабетической стопы количество высоких ампутаций (выше голеностопного сустава) достигает 74,3 % всех наблюдений, а при нейропатической – 25,7 %. Трансфеморальные ампутации осуществляются в 12,5–34,9 % случаев, на уровне голени – от 16,6 до 37,4 %. Общее число гнойных осложнений ампутационной культи составляет 10,5–49,3 %, а со стороны общего статуса – до 77,6 % наблюдений. Летальность после высоких ампутаций нижних конечностей составляет от 5,4 % до 25,7 % случаев [13–20].

При критической ишемии нижних конечностей 14,0 % пациентам показана высокая ампутация, снижающая качество и продолжительность жизни. После реваскуляризации артерий ампутации выполняют у 9,1–27,5 % пациентов. При ишемической гангрене первичное заживление раны ампутационной культи бедра наступает у 57,6–67,4 % больных. При этом местные осложнения встречаются в 61,4 % наблюдений. Установлено, что тотальная несостоятельность ампутационной культи регистрируется в 20,8 %, а частичная – в 21,6 % случаев. Общие осложнения наблюдают у 38,6 % больных. Послеоперационная летальность при неосложненном раневом процессе равна 14,8 %, при осложненном составляет 18,8 %, а при тотальной несостоятельности культи достигает 43,4 %. В течение 5 лет выживаемость в группах больных с реконструкцией берцовых артерий и с профундопластикой находится на уровне 18,2 и 15,2 % соответственно. В группах больных с шунтирующими и дезоблитерирующими реконструкциями бедренных артерий выживаемость через 5 лет составляет 40,0 % [21–25].

После ампутаций нижних конечностей в 86,5 % случаев наблюдают стрессовые реакции, в 90,3 % – нарушения адаптации, пространственную дезориентировку, искажение восприятия размеров и частей собственного тела, в 100,0 % – снижение основных показателей качества жизни плюс наличие основного фрустрирующего фактора в виде деформации ощущения свободы [26–28].

Неудовлетворенность исходами после высоких ампутаций постоянно стимулирует к поиску разнонаправленных решений этой проблемы [29–50].

Материалы и методы исследования

Анализировали материалы филиала «Нижегородский» ФГУП «Московское ПрОП» Минтруда России за 2004–2018 годы; операционные журналы отделения гнойной хирургии ПИМУ за 1971–2018 годы, а также электронные истории болезней «Программа 1С» за 2006–2012 годы и «Медиалог» за 2013–2018 годы по всем отделениям ПИМУ, в которых возможно проведение высоких ампутаций нижних конечностей.

Результаты исследования

Анализ материалов филиала «Нижегородский» ФГУП «Московское ПрОП» Минтруда России за период с 2004 по 2018 год показал, что из 4184 первичных больных показанием к ампутации были гангрены при атеросклерозе у 2255 (53,9 %) пациентов, а при сахарном диабете – у 1045 (24,98 %) человек; травма конечностей – в 446 (10,7 %) случаях; ожоги/отморожения – у 237 (5,7 %); онкологические заболевания – у 118 (2,8 %); врожденные пороки – у 22 (0,53 %) пациентов; остеомиелиты – у 61 (1,46%) пациента. Ампутационные культи бедра имели 2527 (60,4 %) пациентов, голени – 1261 (30,1 %) пациент, стопы – 187 (4,47 %), плеча – 48 (1,2 %), предплечья – 98 (2,3 %) человек, кисти – 63 (1,5 %) пациента. Порочные культи отмечены у 643 (15,4 %) больных, из них контрактуры суставов – 441 (68,6 %) случай, обширные болезненные и спаянные рубцы – 63 (9,8 %) случая, чрезмерно длинные или короткие культи – 46 (7,3 %); избыток мягких тканей культи – 41 (6,4 %) больной; булавовидные или конические – 37 (5,8 %), лигатурные свищи, незаживающие язвы, выстояние костного опила – 15 (2,3 %) наблюдений. Однако эти данные мы считаем неполными, т.к. количество обращений инвалидов на протезное предприятие зависит не только от пожеланий пациентов, но и от финансирования Фондом социального страхования, а оно не всегда стабильное.

Также проанализировали операционные журналы отделения гнойной хирургии ПИМУ (1971–2018 годы), электронные истории болезней «Программа 1С» (2006–2012 годы) и «Медиалог» (2013–2018 годы) по всем отделениям. За 1971–2018 годы у 485 больных в возрасте от 12 до 90 лет было проведено 610 высоких ампутаций (бедро – 199; голень – 411). За 2006–2018 годы у 289 пациентов было проведено 391 отсечение нижних конечностей (бедро – 128, голень – 263), из них 56 реампутаций. Применение электронных программ позволило провести детальный хирургический анализ выполненных операций (табл. 1).

Таблица 1. *Причины и уровень высоких ампутаций нижних конечностей за период с 2006 по 2018 год*

Table 1. *Causes and level of high lower extremities amputations for the period 2006–2018*

Показания к операции Indications for surgery	Уровень ампутации Amputation level				Всего
	Бедро Femur	Голень Shin	Реампутация Re-amputation		
			Бедро Femur	Голень Shin	
Гангрены при синдроме диабетической стопы Diabetic foot syndrome gangrene	18	108	6	3	135 (34,5%)
Ожоги, отморожения Burns, frosbites	34	34	4	1	73 (18,7%)
Гангрены при атеросклерозе Atherosclerosis gangrene	13	34	7	3	57 (14,6%)
Последствия травмы (переломы) Effects of trauma (fractures)	3	28	-	1	32 (8,2%)
Опухоли Tumors	20	12	-	-	32 (8,2%)
Болезни, пороки культей Stump diseases and malformation			8	23	31 (7,9%)
Остеомиелиты, артриты Osteomyelitis, arthritis	15	13	-	-	28 (7,2%)
Врожденные пороки развития Congenital malformation	-	3	-	-	3 (0,8%)
Всего Total	103 (26,3 %)	232 (59,3 %)	25 (6,4 %)	31 (7,9 %)	391 (100%)

При синдроме диабетической стопы выполнили 18 ампутаций на бедре и 108 отсечений на голени, при атеросклерозе артерий – соответственно 13 и 34, при ожогах/отморожениях – соответственно 34 и 34 ампутации. Число ампутаций на голени (232) почти в 2 раза больше, чем на бедре (103). Число реампутаций при развитии острого глубокого нагноения ампутационных культей значимо не различается у больных сахарным диабетом (9), атеросклерозом артерий (10) и при ожогах/отморожениях (5). Исходом реампутаций при глубоких нагноениях культей, осуществленных в ранние сроки послеоперационного периода (1,5–2 недели), было заживление по типу первичного натяжения, т.е. формирование культей, пригодных к первичному протезированию. На реампутацию с порочными культями были госпитализированы пациенты с амбулаторного приема ПИМУ (бедро – 8, голень – 23). Эти пациенты были выписаны из других лечебных учреждений на амбулаторное лечение по месту жительства с гнойными ранами культей нижних конечностей. В ПИМУ за период с 2006 по 2018 год ампутацию на уровне плеча провели у 25 больных, на уровне предплечья – у 22 при ожогах/отморожениях, травмах и злокачественных новообразованиях верхних конечностей. Таким образом, доля высоких ампутаций нижних конечностей (391) значимо превышает количество ампутаций верхних конечностей (47), что подчеркивает актуальность обсуждаемой хирургической темы.

Нами разработана технология формирования нового органа опоры и перемещения, включающая ампутацию на границе верхней и средней третей голени, обезболивание, интенсивную терапию, реабилитационное лечение в пред- и послеоперационном периодах, эффективную подготовку культи голени к раннему протезированию (рис. 1).

Основой технологии формирования нового органа опоры (культи голени) у пациентов с синдромом диабетической стопы являются четыре следующих положения.

1. Максимальная коррекция показателей гомеостаза и стабилизация жизненно важных систем организма в предоперационном периоде.

2. Интраоперационное надежное обезболивание, мониторинг функций, динамический контроль уровня глюкозы крови, инфузионно-трансфузионная терапия.

3. Миопластическая ампутация на границе верхней и средней третей голени является более оправданной, чем на бедре, так как позволяет оптимальное протезирование и своевременную социально-бытовую адаптацию пациентов. При развитии глубокого нагноения ампутационной культи голени всегда есть возможность осуществить реампутацию на уровне голени или бедра. Первично ампутацию на уровне бедра

Серия АА 0000331

ФЕДЕРАЛЬНАЯ СЛУЖБА ПО НАДЗОРУ В СФЕРЕ ЗДРАВООХРАНЕНИЯ И СОЦИАЛЬНОГО РАЗВИТИЯ

РАЗРЕШЕНИЕ

НА ПРИМЕНЕНИЕ НОВОЙ МЕДИЦИНСКОЙ ТЕХНОЛОГИИ

ФС № 2010/034 от «24» февраля 2010 г.

«Ампутация голени и реабилитация больных с синдромом «Диабетическая стопа»

Разрешение выдано на имя: ФГУ «Нижегородский научно-исследовательский институт травматологии и ортопедии». (603155, г. Нижний Новгород, Верхне-Волжская наб., 18/1).

Показания к использованию медицинской технологии:
- Сочетание прогрессирующей критической ишемии с безуспешной активной лекарственной терапией, в первую очередь вазапростаном, актовегином, тиоктацидом, на фоне ГБО-терапии, а также отсутствие технических возможностей для реконструктивных операций на сосудах и сомнительный прогноз пластических операций на стопе.
- Субтотальная гангрена стопы с сомнительным прогнозом восстановительного лечения: высокая вероятность декомпенсации ассоциированных соматических заболеваний в послеоперационном периоде, а также случаи, при которых исходом сохранного хирургического вмешательства будет резкое нарушение опорной функции конечности.
- Тотальная гангрена стопы, при которой ампутация производится для сохранения жизни.

Противопоказание к использованию медицинской технологии:
Распространение гангрены стопы на нижнюю треть голени.

Возможные осложнения при использовании медицинской технологии и способы их устранения:
Не отмечены.

Врио руководителя (подпись, печать) **Е.А.Тельнова**

Рис. 1. *Разрешение на применение новой медицинской технологии ФС № 2010/034 от 24 февраля 2010 года*
Fig. 1. *Permission to use the new medical technology FS No. 2010/034 from February 24, 2010*

применяем при распространении процесса в проксимальном направлении, когда возникает дефицит пластического резерва для формирования культи голени.

4. Для раннего протезирования в послеоперационном периоде проводится инфузионно-трансфузионная и лекарственная терапия, психологическая и физическая реабилитация. При выписке из стационара пациентов направляют на протезирование.

Описанные выше положения иллюстрируют приводимые ниже клинические наблюдения.

Клиническое наблюдение 1

Пациентка А., 82 лет, *поступила 08.06.2016 в отделение гнойной хирургии с жалобами на некупируемые приемом анальгетиков боли в левой нижней конечности, синюшность кожи, трофические расстройства на стопе и голени пораженной конечности.*

Диагноз: *гангрена левой нижней конечности. Состояние после тромбэктомии и реваскуляризации артериального русла левой нижней конечности.*

Анамнез заболевания: *реваскуляризация, катетерная баллонная ангиопластика участков стенозирования и окклюзии артерий бедра, голени и стопы, открытая тромбэктомия из бедренной и подколенной артерий левой нижней конечности от 19.05.2016. Синюшность кожного покрова голени и стопы, изнуряющие круглосуточные ишемические боли покоя появились 07.06.2016.*

Консультирована ангиохирургом 08.06.2016. Диагноз: атеросклероз артерий нижних конечностей, состояние после тромбэктомии и реваскуляризации артериального русла левой нижней конечности, реокклюзия, гангрена левой голени. Рекомендована ампутация левой нижней конечности.

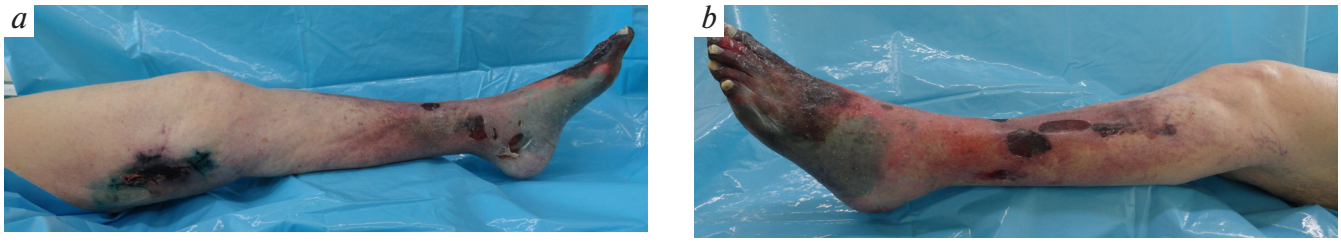

Рис. 2. *Внешний вид левой нижней конечности по внутренней (a) и наружной (b) поверхностям при поступлении в стационар*
Fig. 2. *The appearance of the left lower limb along the internal (a) and external (b) surfaces upon admission to the hospital*

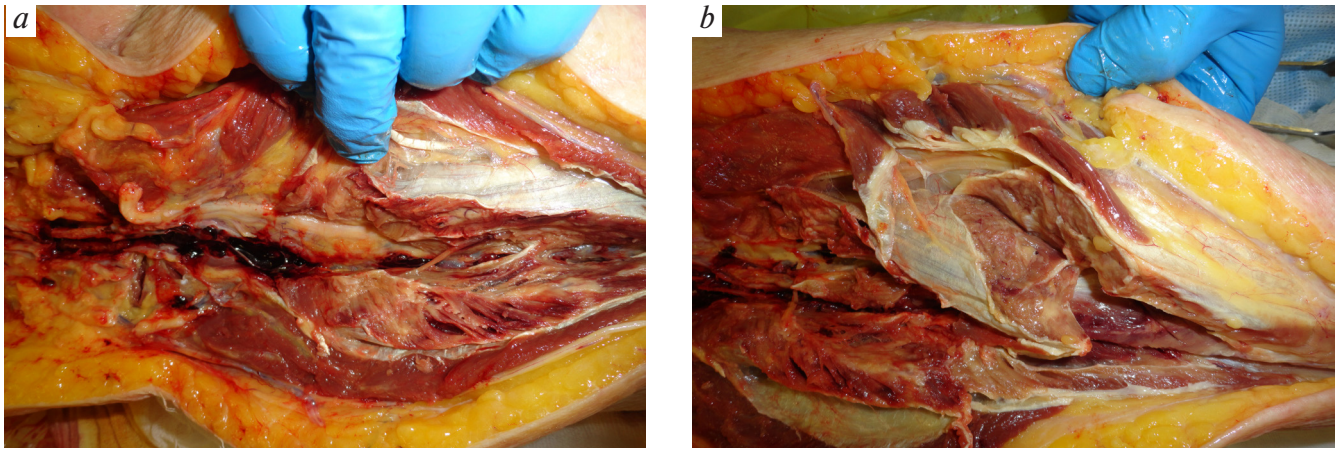

Рис. 3. *Патологоанатомическое исследование, описание макропрепарата: кожные покровы черного цвета, с обширными некрозами и зловонным запахом, пальцы сухие, мышцы с участками светло-желтого цвета (a) и кровоизлияниями (b), дряблые. Бедренная и подколенная артерии с плотной стенкой, с участками каменистой плотности, заполнены тромбами. Передняя и задняя берцовые артерии уплотнены, просвет пуст*
Fig. 3. *The post-mortem study, description macropreparations: skin is black color, with extensive necrosis and a fetid odor, fingers is dry, the muscles with light yellow color areas (a), bleeding (b), flabby. The femoral and popliteal arteries with a dense wall, with patches of rocky density are filled with thrombi. The anterior and posterior tibial arteries are sealed, the lumen is empty*

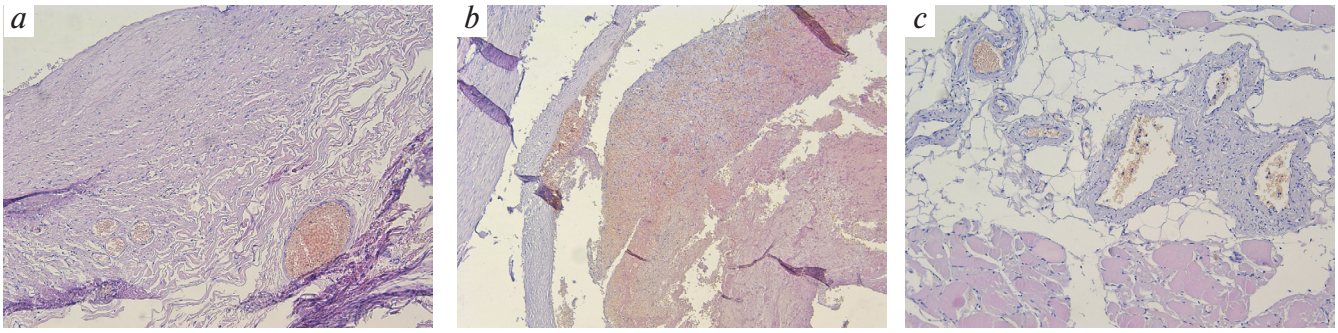

Рис. 4. *Патологоанатомическое исследование, описание микропрепаратов: в гистологических препаратах фрагменты некротизированной скелетной мышцы (a), фрагменты кожи с фокусами некроза дермы (b), фрагменты некротизированной жировой ткани с гнойной инфильтрацией (c), множественные сосудисто-нервные пучки. В артериях всех калибров отмечается неравномерно выраженный фиброз стенки, в крупных и средних артериях – множественные кальцинаты, в просвете – тромбы (как свежие, так и полностью организованные с практически полной обтурацией просвета). Вены с картиной гнойного воспаления. Нервные стволы атрофированы, с волнообразной деформацией волокон с признаками их дистрофических изменений*
Fig. 4. *Pathoanatomical study, description of micropreparations: in histological preparations, fragments of necrotic skeletal muscle (a), fragments of skin with foci of dermal necrosis (b), fragments of necrotized adipose tissue with purulent infiltration (c), multiple co-neurovascular bundles presented. In arteries of all calibers uneven wall fibrosis is noted, in large and medium arteries - multiple calcifications, in the lumen - thrombi (both fresh and fully organized with almost complete obstruction of the lumen). Veins with a picture of purulent inflammation. Nerve trunks are atrophied, with wave-like deformation of fibers with signs of their dystrophic changes*

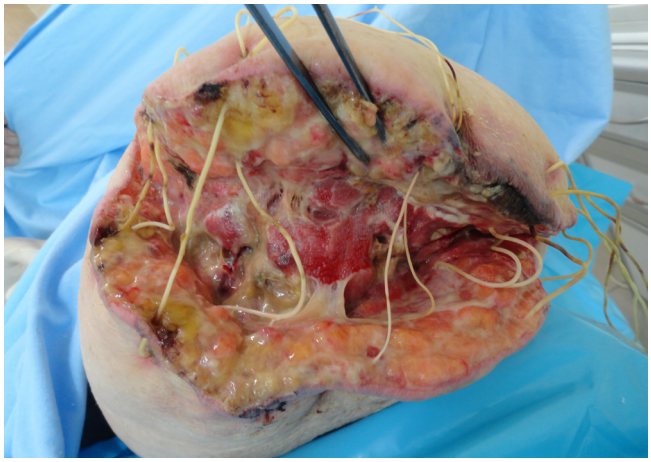

Рис. 5. *Раннее глубокое нагноение культи бедра с образованием вторичного некроза кожи, подкожной клетчатки, фасций, мышц*
Fig. 5. *Previously deep suppuration of the thigh stump with the formation of skin, subcutaneous tissue, fascia and muscles secondary necrosis*

В пользу начинающейся гангрены свидетельствовали: выраженный тромбоцитоз, лейкоцитоз, анемия легкой тяжести, повышение содержания СРБ, гипопротеинемия (гипоальбуминемия), высокий уровень печеночных трансаминаз, миоглобина, тенденция к гиперкоагуляции, повышение активности гуморального иммунитета (увеличение содержания циркулирующих иммунных комплексов) и характерный местный статус (рис. 2).

С целью сохранения жизни 10.06.2016 проведена ампутация левой нижней конечности на границе верхней и средней третей бедра. При ревизия раны – тотальный тромбоз вен, просвет бедренной артерии выполнен атеросклеротическими бляшками. Мышцы бедра без тонуса, буро-темно-красного цвета, на разрезе не кровоточат, на раздражение электрическим током реагируют вяло, с запозданием. Опил бедренной кости серовато-грязного цвета, костный мозг фрагментирован, не кровоточит. Наложены редкие кожно-фасциальные швы. В подлоскутное пространство культи помещены марлевые салфетки с мазью Левомеколь. Бактериологический анализ операционного биоптата – рост микрофлоры отсутствует. Проведенные патоморфологические исследования подтвердили диагноз продолженной гангрены (рис. 3, 4).

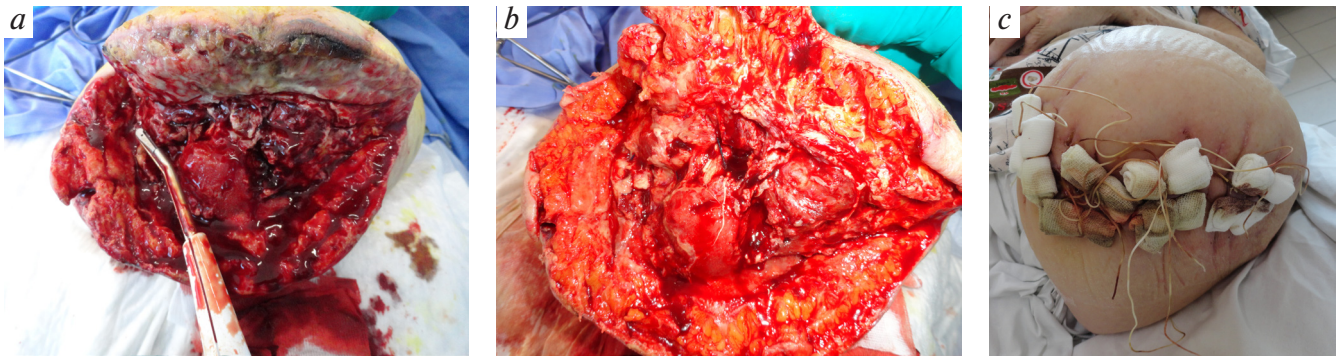

Рис. 6. *Хирургическая обработка гнойно-некротической раны культи бедра (a, b), шов раны культи бедра (c)*
Fig. 6. *Surgical debridement of femoral stump purulent-necrotic wound (a, b), suture of the femoral stump wound (c)*

В послеоперационном периоде развилось раннее глубокое нагноение с образованием вторичного некроза кожи, подкожной клетчатки, фасций, мышц (рис. 5).

Динамика раневой микрофлоры: 16.06.2016 в аэробных условиях – Staphylococcus epidermidis MRSA, в анаэробных условиях – Peptostreptococcus anaerobius; 23.06.2016 аэробных условиях – Staphylococcus epidermidis MRSA; 18.07.2016 в аэробных условиях – Staphylococcus epidermidis, Enterococcus faecalis. Дважды (23.06.2016 и 18.07.2016) была осуществлена хирургическая обработка раны культи бедра (рис. 6).

Применение активной хирургической тактики позволило купировать гнойное воспаление, сформировать культю бедра. Рекомендации: разработка движений в тазобедренном суставе; протезирование культи бедра (рис. 7).

Рис. 7. *Глубокое воспаление культи левого бедра купировано. Заживление послеоперационной раны по типу первичного натяжения. Имеется участок сухого поверхностного некроза. Культя бедра пригодная к протезированию. Рекомендовано протезирование*
Fig. 7. *Deep inflammation of the left hip stump. Postoperative wound healing by primary intension. There is a plot of dry superficial necrosis. Hip stump suitable for prosthetics. Prosthetics recommended*

Клиническое наблюдение 2

Пациент, 69 лет, *поступил 21.11.2018 в отделение гнойной хирургии.*

Диагноз: *сахарный диабет, 2-й тип. Синдром диабетической стопы, нейроишемическая форма синдрома. Хроническая гнойная рана в области резекции II–V лучей левой стопы. Хроническая артериальная недостаточность, IV стадия. Состояние после реконструктивных операций на артериях левой нижней конечности. Левосторонний гемипарез (ОНМК 2006).*

Анамнез заболевания: *в 2018 году неоднократные попытки хирургической реваскуляризации и купирования гнойного воспаления на левой нижней конечности. 13.08.2018 выполнена механическая реканализация, баллонная ангиопластика передней большеберцовой артерии, баллонная ангиопластика малоберцовой артерии слева. 24.08.2018 выполнена повторная реканализация передней большеберцовой артерии, селективный катетерный тромболизис, баллонная реангиопластика передней большеберцовой артерии, подколенной артерии слева; хирургическая обработка гнойного очага с резекцией II–V лучей левой стопы, местной и свободной кожной пластикой раневого дефекта была осуществлена 31.08.2018, 11.09.2018, 25.09.2018, 11.10.2019. Направлен 25.10.2018 в поликлинику по месту жительства с рекомендациями по местному лечению раны стопы. Рана не заживала.*

Повторная госпитализация 21.11.2018. Жалобы на повышение температуры тела до 40 °С. Воспаление сопровождалось лихорадкой, лейкоцитозом, анемией, гипоальбуминемией), бактериемией (рост крови положительный: Serratia marcescens), повышением маркеров воспалительной реакции (пресепсин, прокальцитонин, СРБ), увеличением показателей почечной экскреции, риском коагулопатии потребления (низкий уровень антитромбина III), гипергликемией, тахикардией. В местном статусе наблюдали вялотекущее воспаление послеоперационной раны левой стопы (рис. 8).

Рис. 8. *Внешний вид раны левой стопы при повторной госпитализации: вялотекущее воспаление, дефект тканей. Синдром диабетической стопы, нейроишемическая форма. Хроническая артериальная недостаточность IV стадии (критическая ишемия). Сепсис*

Fig. 8. *Appearance of the left foot wound during the re-hospitalization: sluggish inflammation, tissue defect. Diabetic foot syndrome, neuroischemic form. Chronic arterial insufficiency stage IV (critical limb ischemia). Sepsis*

23.11.2018 выполнена повторная хирургическая обработка гнойно-некротического очага с резекцией дистального отдела стопы, пластикой раны подошвенным лоскутом с наложением редких швов на рану культи. В послеоперационном периоде отмечено активно текущее гнойное воспаление раны культи стопы и голени (рис. 9).

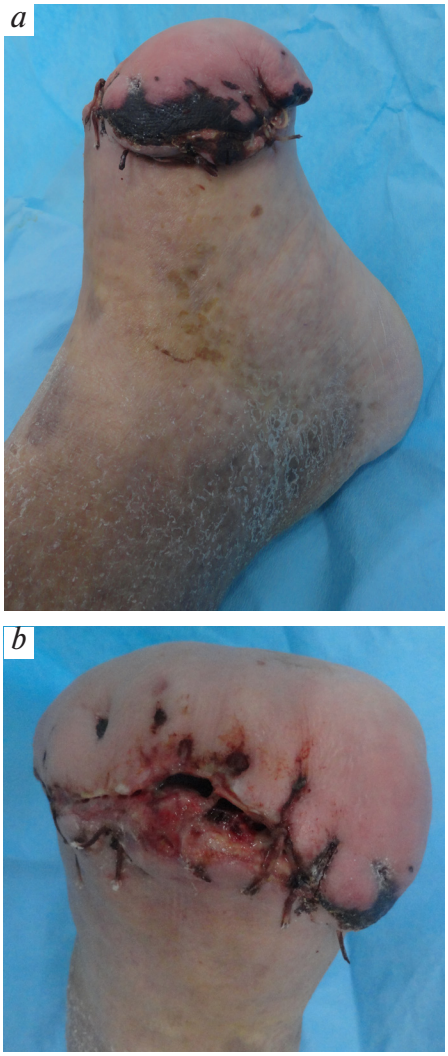

Рис. 9. *Внешний вид культи левой стопы после повторной хирургической обработки раны с пластикой подошвенным лоскутом: прогрессирующее гнойное воспаление культи левой стопы – некроз подошвенного кожно-жирового лоскута на внутренней трети раны (a), зияние краев раны в центральной трети ушитой раны с выделением гнойного отделяемого (b). Критическая ишемия подошвенного кожно-жирового лоскута на внутренней трети раны культи левой стопы: $tcPO_2$ = 11 мм рт. ст.; $tcPCO_2$ = 45 мм рт. ст. Критическая ишемия тыльной поверхности культи левой стопы: $tcPO_2$ = 25 мм рт. ст; $tcPCO_2$ = 34 мм рт. ст.*

Fig. 9. *Appearance of the left foot stump after re-surgical debridement the wound with plantar flap plastic surgery: progressive purulent inflammation of the left foot stump - plantar skin-fat necrosis in the inner third of the wound (a), gaping of the wound edges in the central third of the sutured wound with purulent discharge (b). Critical ischemia of the plantar skin-fat flap on the inner third of the left foot stump wound: $tcPO_2$ = 11 mm Hg.; $tcPCO_2$ = 45 mm Hg. Critical ischemia in the dorsal surface of left foot stump: $tcPO_2$ = 25 mm Hg $tcPCO_2$ = 34 mm Hg*

Проведенное дуплексное сканирование артерий выявило окклюзию задней большеберцовой и подошвенной артерий, реокклюзию передней большеберцовой артерии в средней и нижней третях, малоберцовая артерия была проходима с линейной скоростью кровотока 50 см/с, а тыльная артерия стопы осмотру была недоступна.

11.12.2018 консультация ангиохирурга. Диагноз: атеросклероз артерий нижних конечностей. Хроническая артериальная недостаточность IV ст. слева. Реокклюзия передней большеберцовой артерии слева. Рецидив критической ишемии культи левой стопы. Заключение: целесообразно отказаться от повторных попыток реваскуляризации левой стопы в пользу ампутации левой нижней конечности.

Проведенные тепловизионные исследования показали зону воспаления А, где планируется выкраивание заднего кожно-мышечного лоскута при ампутации, и зону критической ишемии Б на передней поверхности средней и нижней третей, т.е. отсекаемой при ампутации части голени (рис. 10).

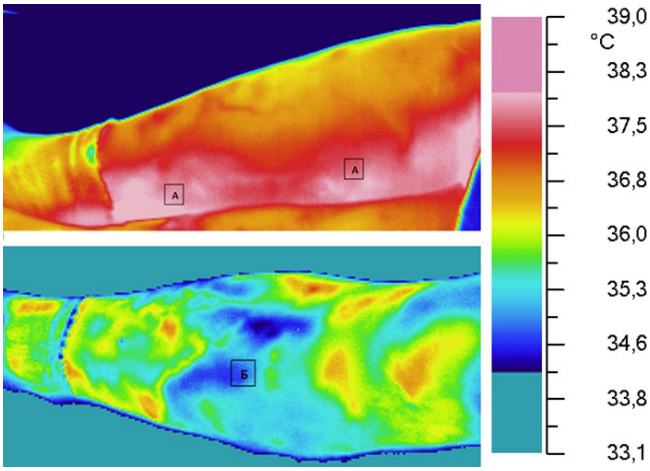

Рис. 10. *Термограмма голени. Зона А – зона воспаления: средняя и верхняя трети задней поверхности голени, где при ампутации будет выкраиваться задний кожно-мышечный лоскут. Зона Б – зона критической ишемии тканей: передняя средняя и нижняя трети голени, отсекаемые при ампутации*

Fig. 10. *Thermogram of the shin. Zone A – inflammation zone: the middle and upper third of the shin posterior surface, where the posterior musculocutaneous flap will be cut during amputation. Zone B – zone of critical limb ischemia: anterior middle and lower third of the shin cut off during amputation*

Проведенные исследования парциального напряжения кислорода в коже задней поверхности верхней трети голени показали возможность выкраивания кожно-мышечного лоскута при ампутации на уровне голени (рис. 11).

Показаниями к ампутации конечности были неэффективность предыдущего хирургического лечения, направленного на восстановление артериального кровотока, сохраняющаяся декомпенсация хронической артериальной недостаточности, активно текущее гнойное

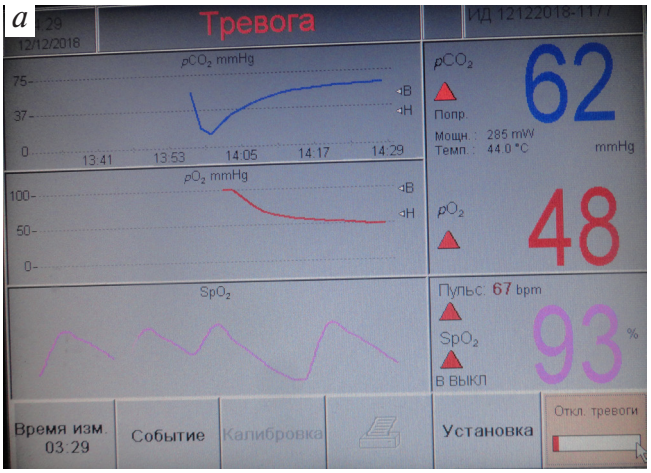

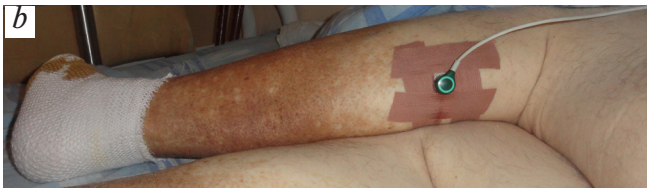

Рис. 11. *Исследование парциального напряжения кислорода в коже задней поверхности голени: а – tcPO2 = 48 мм рт. ст.; tcPCO2 = 62 мм рт. ст.; b – область выкраивания кожно-мышечного лоскута*

Fig. 11. *The study of the oxygen partial tension in the skin of the back surface of the shin: a – tcPO2 = 48 mm Hg; tcPCO2 = 62 mm Hg; b – the area of cutting of the skin-muscle flap*

воспаление, развивающаяся почечная недостаточность, бактериемия (рост крови положительный: Serratia marcescens – гр– флора), угроза жизни пациента.

17.12.2018 выполнена ампутация правой нижней конечности на границе верхней и средней третей голени. Макроскопическое исследование подтвердило обоснованность отсечения конечности (рис. 12).

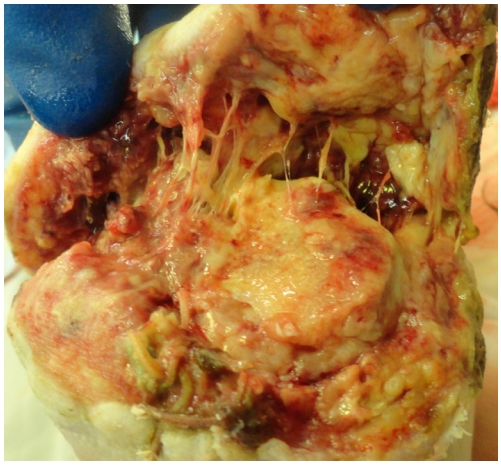

Рис.12. *Патологоанатомическое исследование, описание макропрепарата: хроническая гнойно-некротическая рана ампутационной культи левой стопы на фоне диабетической макро- и микроангиопатии*

Fig. 12. *Pathoanatomical study, description of a macropreparation: chronic purulent-necrotic wound of the left foot amputation stump against the background of diabetic macro- and microangiopathy*

Пациент направлен на амбулаторное лечение по месту жительства. Сняты швы. Заживление по типу первичного натяжения. Рекомендации: разработка движений в коленном суставе; протезирование культи голени (рис. 13).

Рис. 13. *Заживление послеоперационной раны первичным натяжением, культя голени, пригодная к протезированию*
Fig. 13. *Primary healing of the postoperative wound, stump of the shin suitable for prosthetics*

Клиническое наблюдение 3

Пациент А., 70 лет, *поступил в отделение гнойной хирургии 25.10.2017.*

Диагноз: *хронический рецидивирующий свищевой остеомиелит правого бедра. Ложный сустав правой бедренной кости. Укорочение правой нижней конечности на 12 см. Сгибательно-разгибательная контрактура правого коленного сустава. Эквинусная установка и наружная ротация правой стопы. Посттравматический коксартроз правого тазобедренного сустава II степени. Атеросклероз артерий нижних конечностей. Хроническая артериальная недостаточность III-IV стадии (боли в покое).*

Жалобы: *боли в покое и при нагрузке, нарушение функции опоры и перемещения правой нижней конечности, гнойные выделения из свищевого хода по наружной поверхности правого бедра.*

Анамнез заболевания: *в 1995 году при ДТП получил открытый перелом средней трети правой бедренной кости. За период с 1995 по 2017 год – неоднократные госпитализации для хирургического лечения. Травма осложнилась хроническим остеомиелитом, сформировался ложный сустав средней трети правого бедра. 25.08.2017 выполнены хирургическая обработка гнойного очага правого бедра, транссегментарный интрамедуллярный остеосинтез стержнем бедро-голень с блокированием.*

При осмотре и обследовании выявлены лейкоцитоз, анемия, гипергликемия, гипоальбуминемия, гиперкоагуляция, повышение содержания СРБ. Локально – хронический остеомиелит неопорной конечности (рис. 14).

Рис. 14. *Анатомическое укорочение правой нижней конечности на 12 см. Сгибательно-разгибательная контрактура правого коленного сустава. Эквинусная установка и наружная ротация правой стопы (a); хронический свищевой остеомиелит правого бедра (b)*
Fig. 14. *Anatomical shortening of the right lower limb by 12 cm. Flexion-extensor contracture of the right knee joint. Equinus installation and external rotation of the right foot (a); chronic fistulous osteomyelitis of the right thigh (b)*

Рис. 15. *Рентгенография правого бедра и голени: интрамедуллярный остеосинтез транссегментарным стержнем (бедро-голень) с блокированием. Несросшийся оскольчатый перелом правой бедренной кости в средней трети диафиза. Структурные изменения концов отломков в виде чередующихся зон остеосклероза и просветлений различной формы и величины на фоне выраженного остеопороза. Дегенеративно-дистрофические изменения на уровне тазобедренного сустава соответствуют наличию коксартроза 2-й степени*
Fig. 15. *Radiography of the right thigh and shin: intramedullary osteosynthesis with a transsegmental shaft (thigh-shin) with blocking. An overgrown comminuted fracture of the right femur in the middle third of the diaphysis. Structural changes in the ends of fragments in the form of alternating zones of osteosclerosis and enlightenment of various shapes and sizes against the background of severe osteoporosis. Degenerative-dystrophic changes at the level of the hip joint correspond to the presence of coxarthrosis of the 2nd degree*

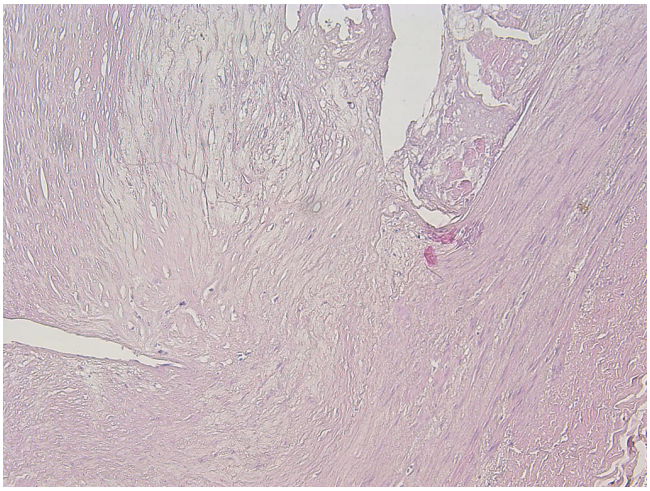

Рис. 16. *Просвет бедренной артерии неравномерно сужен, эндотелиальная выстилка отсутствует на большом протяжении. Структура строения сосуда нарушена. Разделение на слои отсутствует. В различных отделах стенки множественные кальцинаты, фокусы дистрофического костеобразования. В стенке сосуда, ближе к адвентиции, очаговые скопления лимфоцитов и сегментоядерных лейкоцитов с распространением на прилежащие мягкие ткани. Прилежащие мягкие ткани с выраженным фиброзом, включениями жировой ткани, очагами лимфоидной инфильтрации, наличием вновь образованных костных балок различного размера. Нервные стволы с признаками выраженной атрофии нервных волокон и заместительным фиброзом. Заключение: атеросклероз бедренной артерии в стадии атерокальциноза с явлениями артериита и периартериита*

Fig. 16. *The lumen of the femoral artery is unevenly narrowed, the endothelial lining is absent for a greater extent. The structure of the vessel is broken. Separation into layers is absent. In various sections of the wall, multiple calcifications, foci of dystrophic bone formation. In the vessel wall, closer to adventitia, focal accumulations of lymphocytes and segmented white blood cells with spread to adjacent soft tissues. Adjacent soft tissues had severe fibrosis, inclusions of adipose tissue, foci of lymphoid infiltration, the presence of newly formed bone beams of various sizes. Nerve trunks with signs of severe atrophy of nerve fibers and replacement fibrosis presented. Conclusion: atherosclerosis of the femoral artery in the stage of atherocalcinosis with the phenomena of arteritis and periarteritis*

Раневое отделяемое в аэробных условиях (26.10.2017): Staphylococcus aureus, Klebsiella pneumonia.

Рентгенография правого бедра и голени 26.10.2017 показала бесперспективность продолжения хирургического лечения по восстановлению функции опоры и перемещения правой нижней конечности (рис. 15).

При ультразвуковом исследовании сосудов правой нижней конечности (26.10.2017) установлены стеноз поверхностной артерии бедра, тип кровотока магистрально-измененный; окклюзия задней и передней большеберцовых артерий, тип кровотока коллатеральный. Вены проходимы.

Показания к ампутации: нарушения функции конечности, сочетание хронического остеомиелита с хронической артериальной недостаточностью. 08.11.2017 выполнена ампутация правой нижней конечности на уровне верхней трети бедра. Проведенные патоморфологические исследования подтвердили диагноз заболевания (рис. 16, 17).

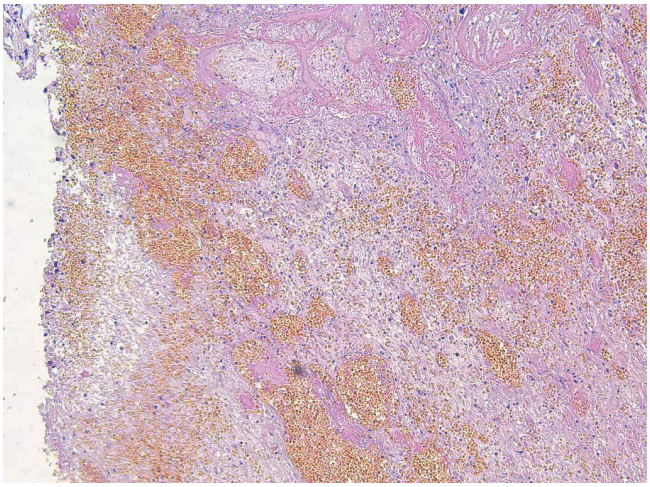

Рис. 17. *В препарате фрагменты бедренной кости, представленной преимущественно разрозненно лежащими костными балками неравномерной толщины с участками гладкой резорбции. Между костными балками разрастания фиброретикулярной ткани с неравномерной, местами выраженной лимфоплазмоцитарной инфильтрацией с большим количеством нейтрофилов на фоне фокусов скопления гемопоэтических клеток. В части костно-мозговых пространств — скопления фибрина и лейкоцитов. Заключение: гистологическая картина хронического активного остеомиелита*

Fig. 17. *In the preparation there are fragments of the femur, represented mainly by scattered lying bone beams of uneven thickness with areas of smooth resorption. Between the bone beams of the growth of fibroreticular tissue with uneven, sometimes pronounced lymphoplasmacytic infiltration with a large number of neutrophils against the background of foci of hematopoietic cell accumulation presents. In part of the bone marrow spaces accumulations of fibrin and white blood cells. Conclusion: a histological picture presents of chronic active osteomyelitis*

Пациент направлен на амбулаторное лечение по месту жительства. Сняты швы. Заживление по типу первичного натяжения. Рекомендации: разработка движений в тазобедренном суставе. Дано направление на протезирование культи голени (рис. 18).

Рис. 18. *Исход хирургического лечения — заживление послеоперационной раны первичным натяжением, культя правого бедра, пригодная к протезированию*

Fig. 18. *The outcome of surgical treatment is the primary healing of a postoperative wound, the stump of the right thigh is suitable for prosthetics*

Клиническое наблюдение 4

Пациент Г., 51 года, *поступил в отделение реконструктивной и пластической хирургии 17.10.2016.*

Диагноз: *саркома мягких тканей правой голени T2NxM1 (IV ст.)*

Анамнез заболевания: *в июле 2016 года появилось новообразование розово-синюшного цвета размером 3,0 см. По месту жительства проведено цитологическое исследование – саркома мягких тканей. УЗИ лимфатических узлов нижних конечностей: паховые лимфатические узлы гиперплазированы до 22,0 × 13,0 мм, кора – 5,0 мм, васкуляризация усилена – эхокартина гиперплазии паховых лимфатических узлов. Направлен в ФГБУ «ПИМУ» Минздрава России для решения вопроса о возможности оперативного лечения.*

Жалобы на наличие новообразования по задней поверхности правой голени. Патологический процесс характеризовался высоким уровнем печеночных трансаминаз, гипопротеинемией (гипоальбуминемия), железодефицитной анемией, лейкоцитозом, гиперкоагуляцией, повышением СРБ.

Местный статус: *конечность неопороспособная – имеется сгибательно-разгибательная контрактура коленного сустава. На коже задней поверхности голени опухолевидное образование 15,0 × 1 5,0 см, багрово-синюшного цвета, с геморрагическими и гнойными корками на поверхности, с изъязвлениями и участками флюктуации. Кожа вокруг опухоли гиперпигментирована, блестящая, напряжена. Паховые лимфатические узлы увеличены, безболезненны при пальпации, не спаяны между собой и окружающими тканями, кожа над ними не изменена. Раневое отделяемое в аэробных условиях (31.10.2016, 01.11.2016) – Staphylococcus epidermidis MRSA.*

МСКТ органов грудной клетки: вторичные очаговые образования легких (рис. 19).

МСКТ-ангиография правой нижней конечности: объемное образование верхней трети голени. Больше данных за гистиоцитому (рис. 20).

Выявленное метастатическое поражение ткани легких стало абсолютным показанием к необходимости проведения ампутации правой нижней конечности. Уточненная данными компьютерной томографии локализация опухоли позволила определиться с уровнем ампутации – средняя треть бедра.

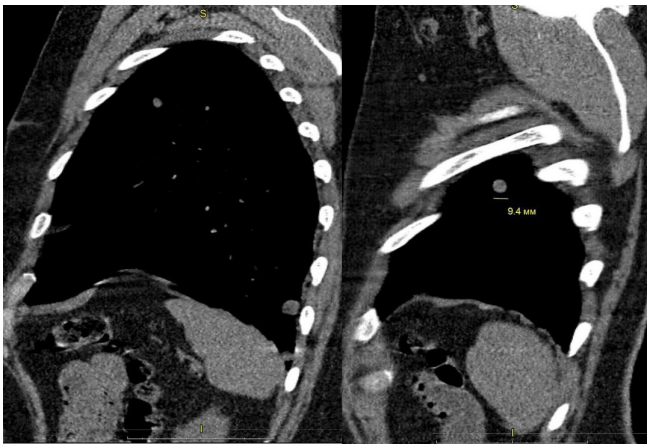

Рис. 19. *МСКТ органов грудной клетки. Внутренние контуры грудной стенки ровные и четкие во всех отделах, легкие прилежат к грудной клетке по всей поверхности. Легочные поля симметричные, воздушные, множественные очаговые округлые разнокалиберные образования по всем легочным полям, с максимальными размерами инфильтративных теней в верхней доле левого легкого до 20,0 мм. Легочный рисунок не усилен, не деформирован. Новообразований в переднем и заднем средостении не определяется*

Fig. 19. *MSCT of the chest. The internal contours of the chest wall are even and clear in all departments, the lungs are adjacent to the chest across the entire surface. The pulmonary fields are symmetrical, airy, multiple focal rounded different-sized formations across all pulmonary fields, with the maximum sizes of infiltrative shadows in the upper lobe of the left lung up to 20.0 mm. Pulmonary pattern is not reinforced, not deformed. Neoplasms in the anterior and posterior mediastinum are not determined*

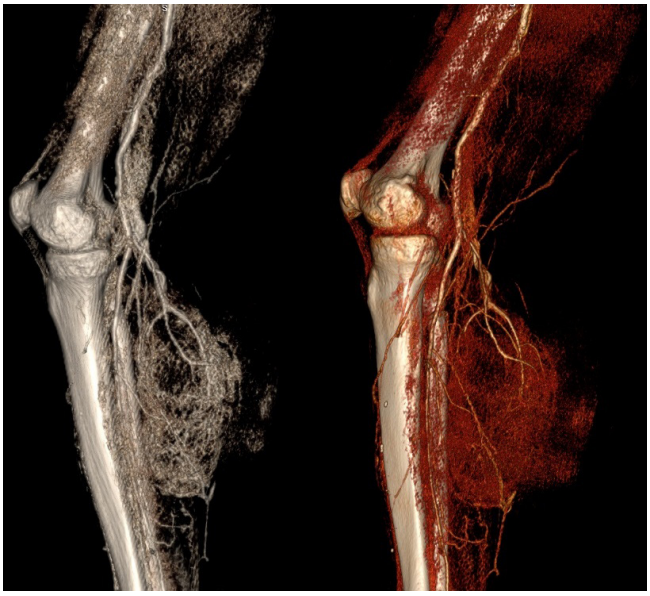

Рис. 20. *МСКТ-ангиография правой нижней конечности: начиная с уровня шейки малоберцовой кости, в проекции икроножной мышцы имеется объемное образование протяженностью 167,0 мм, размерами на аксиальных снимках 123,0 × 120,0 мм. Образование инфильтрирует кожу и подкожную жировую клетчатку, выходя за ее пределы, имеет «грибообразную» форму. Кровоснабжение осуществляется из двух артерий от подколенной артерии, огибающих образование по медиальному и наружному контуру, а от дистальных отделов задней большеберцовой артерии отходит сосуд в краниальном направлении к данному очагу. Структура диафиза бедренной кости, латерального и медиального мыщелков бедра не изменена. Костная структура мыщелков большеберцовой кости не изменена*

Fig. 20. *MSCT angiography of the right lower limb: sarting from the level of the neck of the fibula in the projection of the calf muscle, there is a volumetric formation 167.0 mm long, 123.0 × 120.0 mm in axial size. Tumor infiltrates the skin and subcutaneous fat, going beyond it, has a "mushroom" shape. Blood supply is carried out from two arteries from the popliteal artery, enveloping the formation along the medial and external contour, and a vessel in the cranial direction to this focus departs from the distal parts of the posterior tibial artery. The structure of the diaphysis of the femur, lateral and medial condyles of the femur is not changed. The bony structure of the tibial condyles is not changed*

28.10.2016 выполнена ампутация левой нижней конечности на уровне средней трети бедра. Проведенное гистологическое исследование подтвердило диагноз заболевания (рис. 21, 22).

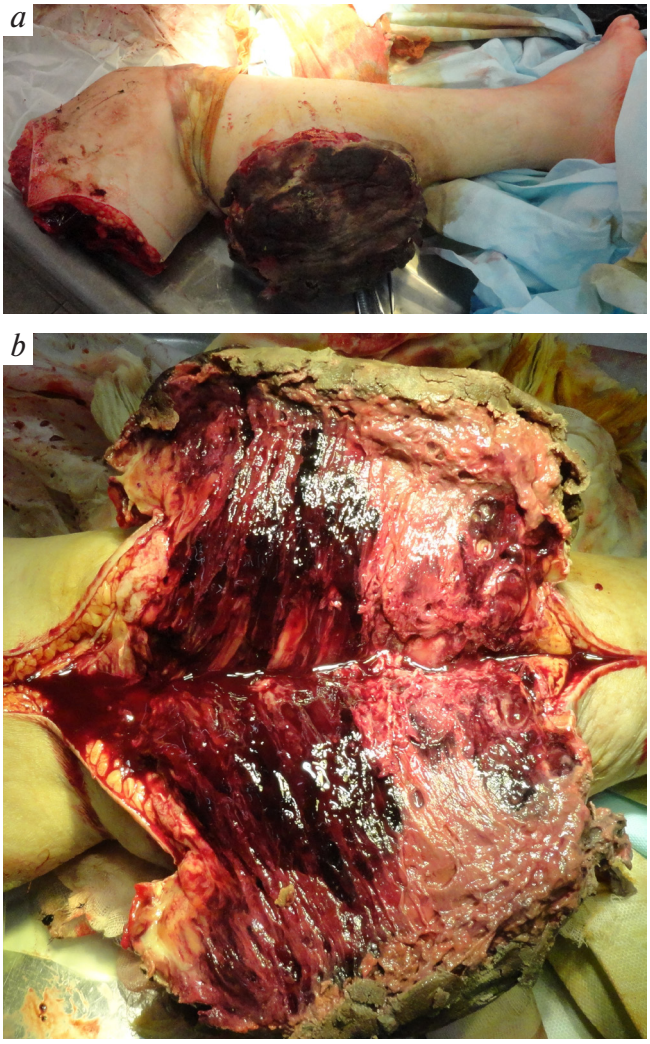

Рис. 21. *Патологоанатомическое исследование, описание макропрепарата: ампутированная нижняя конечность на уровне нижней трети бедра с опухолью на уровне средней трети голени 17,0 × 18,0 × 10,0 см, распространяющейся в толще двуглавой мышцы, кожи, подкожной клетчатки, с выходом на ее поверхность (a). Опухоль имеет мягко-эластическую консистенцию, коричневый цвет, множественные участки кровоизлияний светло-коричневого цвета (b)*

Fig. 21. *Pathoanatomical study, description of macropreparation: amputated lower limb at the level of the lower third of the thigh with a tumor at the level of the middle third of the lower leg 17.0 × 18.0 × 10.0 cm, spreading in the thickness of the biceps muscle, skin, subcutaneous tissue, access to its surface (a). The tumor has a soft-elastic consistency, brown color, multiple areas of hemorrhage light brown (b)*

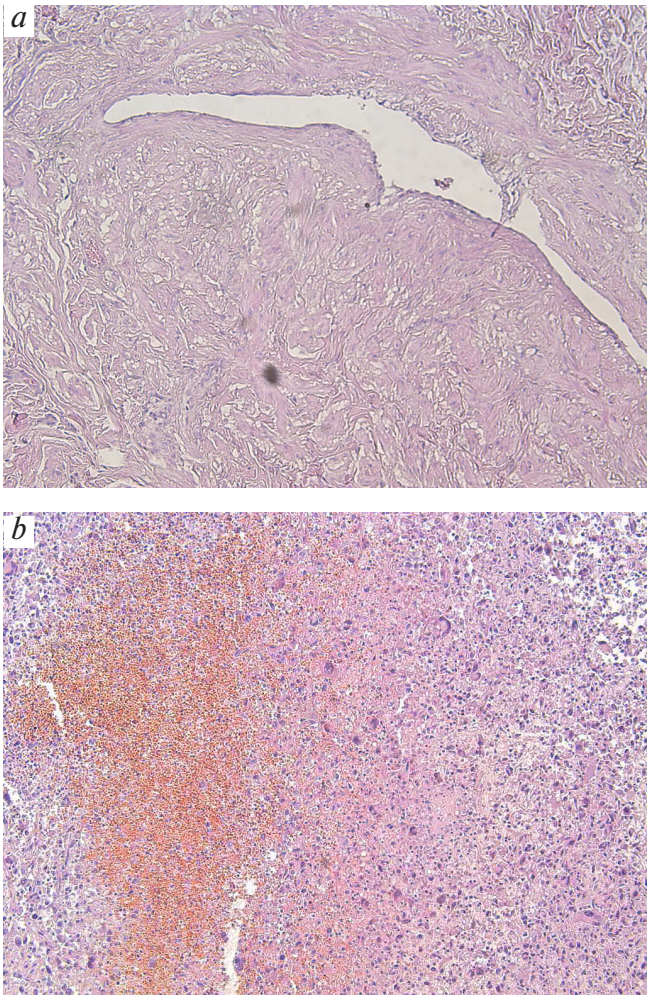

Рис. 22. *Гистологическая картина недифференцированной плеоморфной саркомы мягких тканей голени: фрагменты низкодифференцированной опухоли с участками пучкового строения (a), с выраженным полиморфизмом клеток, часть из которых с крупными полиморфными гиперхромными ядрами и эозинофильной цитоплазмой, с большим количеством патологических митозов. Постоянно встречаются многоядерные клетки, в том числе типа Тутона. Опухолевая ткань формирует крупные узелковые структуры, распространяющиеся в нижних отделах дермы и подкожной жировой клетчатке. Выражены некрозы. Фрагмент нерва обычного строения. В стенке артерии атероматозные массы с кальцинозом (b)*

Fig. 22. *The histological picture of undifferentiated pleomorphic sarcoma of the soft tissues of the leg: fragments of a low-differentiated tumor with sections of the bundle structure (a), with pronounced cell polymorphism, some of which are with large polymorphic hyperchromic nuclei and eosinophilic cytoplasm, with a large number of pathological mitoses. Multinucleated cells, including Tuton type, are constantly found. Tumor tissue forms large nodular structures, spreading in the lower parts of the dermis and subcutaneous fat. Necrosis is expressed. A fragment of a nerve of a usual structure presented. Atheromatous masses with calcification in the artery wall (b)*

Пациент направлен на лечение по месту жительства. Заживление раны культи правого бедра по типу первичного натяжения. Культя, пригодная для протезирования (рис. 23).

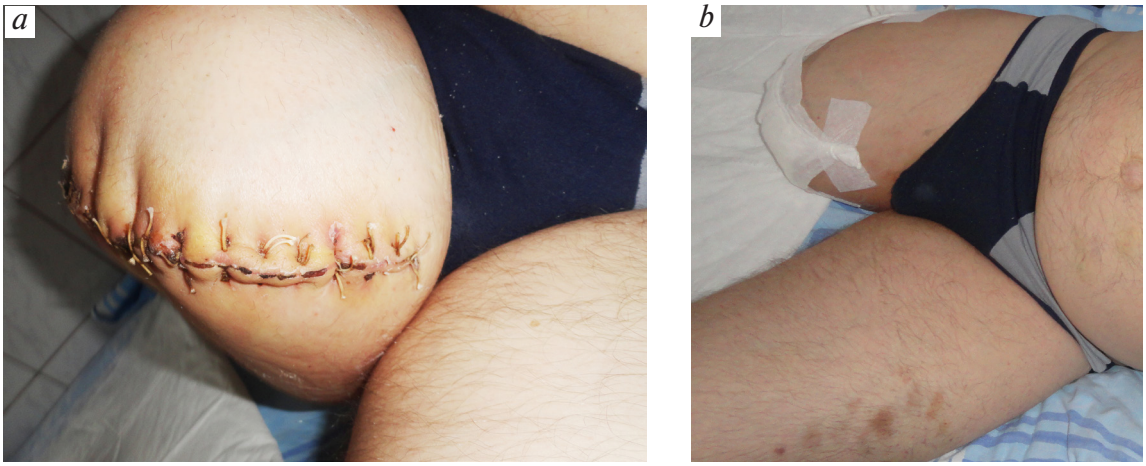

Рис. 23. *Заживление раны культи правого бедра по типу первичного натяжения (a). Культя, пригодная для протезирования (b)*
Fig. 23. *Wound healing of the right thigh stump according to the primary intension (a). Prosthetics stump (b)*

Клиническое наблюдение 5

Пациент К., 33 лет, *поступил в отделение гнойной хирургии 31.01.2019.*

Диагноз: *открытый оскольчатый перелом таранной и пяточной костей левой стопы. Открытый вывих левой стопы на этапе вправления и трансартикулярной фиксации спицами Киршнера. Ушибленные раны стопы и голени. Травматическая нейропатия большеберцового и малоберцового нервов с грубым парезом конечности.*

Анамнез заболевания: *травма при ДТП 27.01.2019. Первичная госпитализация в ЦРБ: первичная хирургическая обработка обширных ран стопы и голени, вправление вывиха стопы и трансартикулярная фиксация спицами, интенсивная инфузионно-трансфузионная терапия. Для сохранного реконструктивно-восстановительного лечения направлен в отделение гнойной хирургии ПИМУ.*

Местный статус: *отек левой голени и стопы умеренный (+ 3,0 см). Крепитация отсутствует. Мозаично гиперемия и багрово-синюшная окраска кожи. Активные и пассивные движения в голеностопном суставе качательные (трансартикулярная фиксация спицами Киршнера). Пальцы стопы теплые, чувствительность снижена, активные движения сохранены. Обширные рваные раны стопы и голени, ушитые редкими узловыми швами. Отделяемое серозно-геморрагическое, в незначительном количестве, без запаха.*

Обследование в клинике выявило анемию, гипоальбуминемию, повышение уровня печеночных ферментов, СРБ, тенденцию к гиперкоагуляции.

В раневом отделяемом в аэробных условиях выделены Staphylococcus epidermidis MRSA, Staphylococcus haemolyticus (31.02.2019).

Ультразвуковое исследование артерий и вен нижних конечностей (31.01.2019): гемодинамических значимых изменений артериального кровотока нижних конечностей не выявлено. На момент исследования вены нижних конечностей в доступных для локации участках проходимы. Рентгенограмма (01.02.2019) через гипс: перелом краниальных задних отделов левой пяточной кости, краевая фрагментация заднего отростка таранной кости. Суставные поверхности в области голеностопного сустава дисконгруэнтные – слабовыраженный подвывих стопы кнаружи (рис. 24).

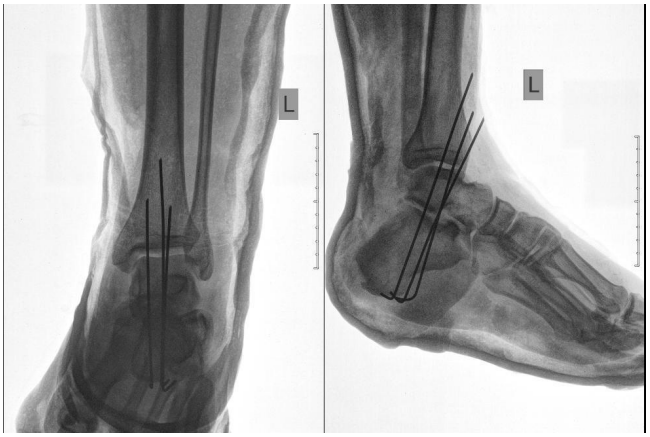

Рис. 24. *Перелом краниальных задних отделов левой пяточной кости, краевая фрагментация заднего отростка таранной кости. Суставные поверхности в области голеностопного сустава дисконгруэнтные – слабовыраженный подвывих стопы кнаружи*
Fig. 24. *Fracture of the cranial posterior parts of the left calcaneus, marginal fragmentation of the posterior process of the talus. Joint surfaces in the ankle joint are disco-grained – mild subluxation of the foot outward*

Для проведения местного лечения 01.02.2019 был применен фиксационный вариант спицевого аппарата Г. А. Илизарова (рис. 25).

В послеоперационном периоде применили антибактериальную терапию, озонотерапию, ГБО, физиопроцедуры и местное лечение (мази на ПЭГ-основе, растворы йодофоров). 15.02.2019 выполнена хирургическая

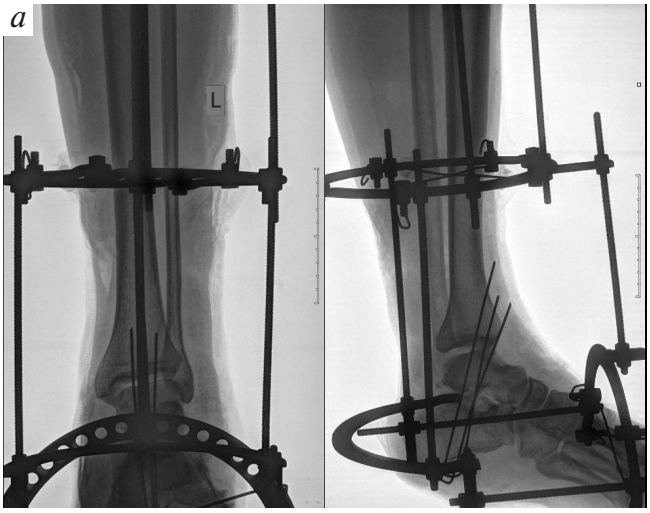

Рис. 25. *Фиксационный вариант спицевого аппарата Г. А. Илизарова (a) для проведения местного лечения гнойно-некротического очага стопы и голени (b)*
Fig. 25. *The fixation version of G. A. Ilizarov spoke apparatus (a) for local treatment of purulent-necrotic focus of the foot and shin (b)*

обработка гнойного очага левой голени и стопы. После операции выявлен обширный некроз тканей подошвенной и боковых поверхностей заднего отдела стопы, что привело к образованию значительного дефекта тканей голени и стопы (рис. 26).

Рис. 26. *Посттравматическая гангрена голени и стопы с обширным дефектом тканей области пяточной кости (a), посттравматический некроз пяточной кости (b)*
Fig. 26. *Traumatic gangrene of the shin and foot with an extensive defect in the tissues of the calcaneus (a), traumatic necrosis of the calcaneus (b)*

Рис. 27. *Заживление раны культи левой голени по типу первичного натяжения. Культя, пригодная к протезированию*
Fig. 27. *Wound healing of the left shin stump in the type of primary intension. Stump suitable for prosthetics*

Показания к ампутации конечности: отсутствие положительной динамики от проводимого лечения. Отсутствие прогноза по восстановлению функции опоры и перемещения конечности. Травматическая гангрена тканей голени и стопы с обширным дефектом тканей. Травматический остеонекроз пяточной кости. 26.02.2019 выполнена ампутация левой нижней конечности на границе верхней и средней третей голени. Заживление раны культи левой голени по типу первичного натяжения. Культя, пригодная к протезированию. Направлен на лечение в поликлинику по месту жительства с рекомендациями протезирования культи голени (рис. 27).

Заключение

Таким образом, анализ первичных обращений на протезирование выявил, что наиболее частым показанием к высокой ампутации нижних конечностей являются гангрены при атеросклерозе артерий (53,9 %) и сахарном диабете (24,98 %). Высокие ампутации нижних конечностей у 60,4 % больных осуществляются на бедре и всего лишь у 30,1 % пациентов – на уровне голени. Пороки и болезни культей бедра и голени отмечаются у 15,4 % пациентов. Одной из причин является отказ от реампутации в послеоперационном периоде при развившемся глубоком нагноении культи конечности. Главная цель высокой ампутации нижних конечностей – сохранение жизни больного; главная задача – первично-пластическое формирование нового органа опоры и перемещения, пригодного к протезированию. В связи с этим уровень высокой ампутации нижней конечности определяется распространенностью патологического процесса и пластическими возможностями в области оперативного вмешательства. А «золотым стандартом» следует признать миопластическую ампутацию на границе верхней и средней третей голени с иссечением камбаловидной мышцы. Эта операция создает условия для оптимального протезирования и своевременной социально-бытовой адаптации пациентов.

Конфликт интересов. Авторы заявляют об отсутствии конфликта интересов.
Финансирование. Исследование не имело спонсорской поддержки.

ЛИТЕРАТУРА / REFERENCES

1. Годунов С. Ф. Способы и техника ампутаций. М.: Медицина, 1967. 202 с. *[Godunov S. F. Methods and technique of amputation = Godunov S. F. Sposoby i tekhnika amputatsiy. Moskva. Meditsina, 1967. 202 s. (In Russ.)]*
2. Руководство по протезированию / под ред. Н. И. Кондрашина. М.: Медицина, 1968. 542 с. *[Guide to prosthetics / ed. N.I. Kondrashin = Rukovodstvo po protezirovaniyu / pod red. N. I. Kondrashina. M.: Meditsina, 1968. 542 s. (In Russ.)]*
3. Светухин А. М., Земляной А. Б., Митиш В. А. Тактика хирургического лечения гнойно-некротических форм диабетической стопы. Синдром диабетической стопы. Клиника, диагностика, лечение и профилактика. М., 1998. 102–130 с. *[Svetukhin A. M., Zemlyanoy A. B., Mishish V. A. Tactics of surgical treatment of purulent-necrotic forms of diabetic foot. Diabetic foot syndrome. Clinic, diagnosis, treatment and prevention = Svetukhin A. M., Zemlyanoy A. B., Mitish V. A. Taktika khirurgicheskogo lecheniya gnoyno-nekroticheskikh form diabeticheskoy stopy. Sindrom diabeticheskoy stopy. Klinika, diagnostika, lecheniye i profilaktika. M., 1998. 102–130 s. (In Russ.)]*
4. Руководство по протезированию и ортезированию / под ред. А. Н. Кейера, А. В. Рожкова. СПб., 1999. 624 с. *[Guide to prosthetics and orthosis / eds. A.N. Keyer, A.V. Rozhkov = Rukovodstvo po protezirovaniyu i ortezirovaniyu / pod red. A. N. Keyera, A. V. Rozhkova. SPb., 1999. 624 s. (In Russ.)]*
5. Баумгартнер Р., Ботта П. Ампутация и протезирование нижних конечностей: пер. с нем. М.: Медицина, 2002. 504 с. *[Baumgartner R., Botta P. Amputation and prosthetics of the lower extremities: trans. with him = Baumgartner R., Botta P. Amputatsiya i pro-*

tezirovaniye nizhnikh konechnostey: per. s nem. M.: Meditsina, 2002. 504 s. (In Russ.)]
6. Степанов Н. Г. Ампутация голени и стопы (клинический опыт). Н. Новгород: ДЕКОМ, 2003. 211 с. *[Stepanov N. G. Amputation of the lower leg and foot (clinical experience) = Stepanov N. G. Amputatsiya goleni i stopy (klinicheskiy opyt). N. Novgorod: DEKOM, 2003. 211 s. (In Russ.)]*
7. Горюнов С. В. Гнойная хирургия: атлас. М., 2004. 557 с. *[Goryunov S. V. Purulent surgery = Goryunov S. V. Gnoynaya khirurgiya: atlas. M., 2004. 557 s. (In Russ.)]*
8. Подолинский С. Г., Мартов Ю. Б., Мартов В. Ю. Сахарный диабет в практике хирурга и реаниматолога. М.: Медицинская литература, 2008. 288 с. *[Podolinsky S. G., Martov Yu. B., Martov V. Yu. Diabetes mellitus in the practice of a surgeon and resuscitator = Podolinskiy S. G., Martov Yu. B., Martov V. Yu. Sakharnyy diabet v praktike khirurga i reanimatologa. M.: Meditsinskaya literatura, 2008. 288 s. (In Russ.)]*
9. Кутин А. А. Хирургия стопы и голени: практическое руководство. М.: Логосфера, 2014. 364 с. *[Kutin A. A. Surgery of the foot and lower leg: a practical guide = Kutin A. A. Khirurgiya stopy i goleni: prakticheskoye rukovodstvo. M.: Logosfera, 2014. 364 s. (In Russ.)]*
10. Бенсман В. М. Хирургия гнойно-некротических осложнений диабетической стопы. Руководство для врачей. 2-е изд., перераб. и доп. М.: ИД «МЕДПРАКТИКА-М», 2015. 496 с. *[Bensman V. M. Surgery of purulent-necrotic complications of the diabetic foot. A guide for doctors = Bensman V. M. Khirurgiya gnoyno-nekroticheskikh oslozhneniy diabeticheskoy stopy. Rukovodstvo dlya vrachey. 2-ye izd., pererab. i dop. M.: ID "MEDPRAKTIKA-M", 2015. 496 s. (In Russ.)]*
11. Burgess E. M., Romano R. L., Zettl J. H. Amputatio Management Utilizing Immediate Postsurgical Prosthetic Fitting. Prosthetics international. Prosthetics, orthotics and allied subjects. 1969; 3 (8): 28–37.
12. Шапорев Д. Ю., Сахнюк И. И. Ампутации бедра: причины и гендерные различия. Академический журнал Западной Сибири. 2013; 4 (9): 64–65. *[Shaporev D. Yu., Sakhnyuk I. I. Hip amputations: causes and gender differences = Shaporev D. Yu., Sakhnyuk I. I. Amputatsii bedra: prichiny i gendernyye razlichiya. Akademicheskiy zhurnal Zapadnoy Sibiri. 2013; 4 (9): 64–65. (In Russ.)]*
13. Мулатов А. А., Данилова В. Ю., Майруков А. Н. Гнойно-некротические поражения ампутационной культи у пациентов с сахарным диабетом в Чувашской Республике. Международный студенческий научный вестник. 2018; 1: 10. *[Mulatov A. A., Danilova V. Yu., Mayrukov A. N. Purulent-necrotic lesions of the amputation stump in patients with diabetes mellitus in the Chuvash Republic = Mulatov A. A., Danilova V. Yu., Mayrukov A. N. Gnoyno-nekroticheskiye porazheniya amputatsionnoy kul'ti u patsiyentov s sakharnym diabetom v Chuvashskoy Respublike. Mezhdunarodnyy studencheskiy nauchnyy vestnik. 2018; 1: 10. (In Russ.)]*
14. Ринсман Б. В. Дифференцированная тактика закрытия послеоперационных дефектов кожи у пациентов с гнойно-некротическими осложнениями синдрома диабетической стопы. Новости хирургии. 2011; 19 (2): 66–71. *[Rinsman BV Differentiated tactics for closing postoperative skin defects in patients with purulent-necrotic complications of diabetic foot syndrome = Rinsman B. V. Differentsirovannaya taktika zakrytiya posleoperatsionnykh defektov kozhi u patsiyentov s gnoyno-nekroticheskimi oslozhneniyami sindroma diabeticheskoy stopy. Novosti khirurgii. 2011; 19 (2): 66–71. (In Russ.)]*
15. Кодиров А. Р. Профилактика гнойно-воспалительных осложнений ампутационной культи у больных сахарным диабетом: автореф. дисс. ... канд. мед. наук. Душанбе, 2013. *[Kodirov A. R. Prevention of purulent-inflammatory complications of an amputation stump in patients with diabetes mellitus = Kodirov A. R. Profilaktika gnoyno-vospalitel'nykh oslozhneniy amputatsionnoy kul'ti u bol'nykh sakharnym diabetom: avtoref. diss. ... kand. med. nauk. Dushanbe, 2013. (In Russ.)]*
16. Воротников А. А., Байрамкулов Э. Д., Душин Р. В. Комплексный подход к лечению больных с синдромом диабетической стопы. Современные наукоемкие технологии. 2014; 2: 70–72. *[Vorotnikov A. A., Bayramkulov E. D., Dushin R. V. An integrated approach to the treatment of patients with diabetic foot syndrome = Vorotnikov A. A., Bayramkulov E. D., Dushin R. V. Kompleksnyy podkhod k lecheniyu bol'nykh s sindromom diabeticheskoy stopy. Sovremennyye naukoyemkiye tekhnologii. 2014; 2: 70–72. (In Russ.)]*
17. Жарков А. В. Обоснование технических и организационных путей снижения риска негативных последствий ампутаций нижних конечностей у людей пожилого и старческого возраста: автореф. дисс. ... канд. мед. наук. СПб., 2016. *[Zharkov A. V. Justification of technical and organizational ways to reduce the risk of negative consequences of amputations of the lower extremities in the elderly and senile = Zharkov A. V. Obosnovaniye tekhnicheskikh i organizatsionnykh putey snizheniya riska negativnykh posledstviy amputatsiy nizhnikh konechnostey u lyudey pozhilogo i starcheskogo vozrasta: avtoref. diss. ... kand. med. nauk. SPb., 2016. (In Russ.)]*
18. Юсупова Ш., Набиев М. Х., Сайхунов К. Д. Сравнительный анализ результатов комплексного оперативно-медикаментозного лечения больных с осложненными формами синдрома диабетической стопы. Вестник Авиценны. 2017; 19 (2): 203–208. *[Yusupova Sh., Nabiev M. Kh., Saykhunov KD. Comparative analysis of the results of complex surgical-medical treatment of patients with complicated forms of diabetic foot syndrome = Yusupova SH., Nabiyev M. KH., Saykhunov K. D. Sravnitel'nyy analiz rezul'tatov kompleksnogo operativno-medikamentoznogo lecheniya bol'nykh s oslozhnennymi formami sindroma diabeticheskoy stopy. Vestnik Avitsenny. 2017; 19 (2): 203–208. (In Russ.)]*
19. Prompers L., Schaper N., Apelqvist J., et al. Prediction of outcome in individuals with diabetic foot ulcers: focus on the differences between individuals with and without peripheral arterial disease. The EURODIALE Study. Diabetologia. 2008; 51: 747–755.
20. Elgzyri T., Larsson J., Thorne J., et al. Outcome of ischemic foot ulcer in diabetic patients who had no invasive intervention. Eur J Vasc Endovasc Surg. 2013; 46: 110–117.
21. Золоев Д. Г., Коваль О. А., Карпенко А. А. и др. Отдаленные результаты хирургических вмешательств на артериях ниже пупартовой связки при критической ишемии конечностей. Медицина. 2014; 13 (1): 22–26. *[Zoloev D.G., Koval O.A., Karpenko A. A. et al. Long-term results of surgical interventions on arteries below the pupartic ligament in critical limb ischemia = Zoloyev D. G., Koval' O. A., Karpenko A. A. i dr. Otdalennyye rezul'taty khirurgicheskikh vmeshatel'stv na arteriyakh nizhe pupartovoy svyazki pri kriticheskoy ishemii konechnostey. Meditsina. 2014; 13 (1): 22–26. (In Russ.)]*
22. Асатрян А. Г. Прогнозирование риска развития гнойно-некротических осложнений ампутационной культи бедра у больных, оперированных по поводу ишемической гангрены конечности: автореф. дисс. ... канд. мед. наук. М., 2014. *[Asatryan A. G. Prediction of the risk of development of purulent-necrotic complications of the amputation stump of the thigh in patients operated on for ischemic gangrene of the limb = Asatryan A. G. Prognozirovaniye riska razvitiya gnoyno-nekroticheskikh oslozhneniy amputatsionnoy kul'ti bedra u bol'nykh, operirovannykh po povodu ishemicheskoy gangreny konechnosti: avtoref. diss. ... kand. med. nauk. M., 2014. (In Russ.)]*
23. Рязанов А. Н. Оптимизация послеоперационного лечения больных с критической ишемией нижних конечностей, перенесших высокую ампутацию: автореф. дисс. ... канд. мед. наук. СПб., 2016. *[Ryazanov AN N. Optimization of postoperative treatment of patients with critical lower limb ischemia who underwent high amputation = Ryazanov A. N. Optimizatsiya posleoperatsionnogo lecheniya bol'nykh s kriticheskoy ishemiyey nizhnikh konechnostey, perenesshikh vysokuyu amputatsiyu: avtoref. diss. ... kand. med. nauk. SPb., 2016. (In Russ.)]*
24. Носенко Е. М., Носенко Н. С., Дадова Л. В. и др. Клиническое значение оценки чрескожного напряжения кислорода у пациентов с критической ишемией нижних конечностей. Кремлевская медицина. Клинический вестник. 2017; 4 (1): 167–176. *[Nosenko E. M., Nosenko N. S., Dadova L. V. et*

al. Clinical significance of the assessment of transdermal oxygen tension in patients with critical lower limb ischemia = Nosenko E. M., Nosenko N. S., Dadova L. V. i dr. Klinicheskoye znacheniye otsenki chreskozhnogo napryazheniya kisloroda u patsiyentov s kriticheskoy ishemiyey nizhnikh konechnostey. Kremlevskaya meditsina. Klinicheskiy vestnik. 2017; 4 (1): 167–176. (In Russ.)]

25. Critical Limb Ischemia. Ed. by M. Bosiers, P. A. Schneider. Informa healthcare, New York, London. 2009, pp. 335.

26. Поправка С. Н. Медицинская реабилитация пострадавших с ампутационными дефектами нижних конечностей в условиях реабилитационного центра: автореф. дисс. ... канд. мед. наук. М., 2014. *[Popravka S. N. Medical rehabilitation of victims of amputation defects of the lower extremities in a rehabilitation center = Popravka S. N. Meditsinskaya reabilitatsiya postradavshikh s amputatsionnymi defektami nizhnikh konechnostey v usloviyakh reabilitatsionnogo tsentra: avtoref. diss. ... kand. med. nauk. M., 2014. (In Russ.)]*

27. Никишина В. Б., Иванова Н. Л., Петраш Е. А., Ахметзянова А. И. Нарушение схемы тела при ампутации нижних конечностей. Курский научно-практический вестник «Человек и его здоровье». 2016; 4: 124–131. *[Nikishina V. B., Ivanova N. L., Petrash E. A., Akhmetzyanova A. I. Violation of the body pattern during amputation of the lower extremities = Nikishina V. B., Ivanova N. L., Petrash E. A., Akhmetzyanova A. I. Narusheniye skhemy tela pri amputatsii nizhnikh konechnostey. Kurskiy nauchno-prakticheskiy vestnik "Chelovek i yego zdorov'ye". 2016; 4: 124–131. (In Russ.)]*

28. Булгаков Н. П., Запесоцкая И. В. Совладающее поведение людей с ампутацией нижних конечностей: социально-психологический аспект. Научные ведомости Белгородского Государственного университета. Серия «Гуманитарные науки». 2017; 28 (277): 172–178. *[Bulgakov N. P., Zapesotskaya I. V. Coping behavior of people with amputation of the lower extremities: socio-psychological aspect = Bulgakov N. P., Zapesotskaya I. V. Sovladayushcheye povedeniye lyudey s amputatsiyey nizhnikh konechnostey: sotsial'no-psikhologicheskiy aspekt. Nauchnyye vedomosti Belgorodskogo Gosudarstvennogo universiteta. Seriya "Gumanitarnyye nauki". 2017; 28 (277): 172–178. (In Russ.)]*

29. Войновский Е. А., Ковалев А. С., Войновский А. Е. и др. Предварительная ампутация конечностей при минно-взрывной травме. Медицина катастроф. 2012; 1 (77): 38–41. *[Voinovsky E. A., Kovalev A. S., Voinovsky A. E. and others. Preliminary amputation of limbs in a mine-explosive injury = Voynovskiy E. A., Kovalev A. S., Voynovskiy A. E. i dr. Predvaritel'naya amputatsiya konechnostey pri minno-vzryvnoy travme. Meditsina katastrof. 2012; 1 (77): 38–41. (In Russ.)]*

30. Игнатович И. Н., Кондратенко Г. Г., Никулин Д. Д. Обоснование оптимального метода лечения пациентов с нейроишемической формой синдрома диабетической стопы на основании сравнения отделенных результатов применения различных методов. Новости хирургии. 2013; 21 (2): 69–75. *[Ignatovich I. N., Kondratenko G. G., Nikulin D. D. Justification of the optimal method for treating patients with the neuroischemic form of diabetic foot syndrome based on a comparison of the separated results of various methods = Ignatovich I. N., Kondratenko G. G., Nikulin D. D. Obosnovaniye optimal'nogo metoda lecheniya patsiyentov s neyroishemicheskoy formoy sindroma diabeticheskoy stopy na osnovanii sravneniya otdelennykh rezul'tatov primeneniya razlichnykh metodov. Novosti khirurgii. 2013; 21 (2): 69–75. (In Russ.)]*

31. Крепкогорский Н. В., Шарафутдинов М. Р., Игнатьев И. М. и др. Непосредственные и отдаленные результаты хирургических вмешательств при хронической артериальной недостаточности нижних конечностей у больных сахарным диабетом. Казанский медицинский журнал. 2013; 94 (1): 18–22. *[Krepkogorsky N. V., Sharafutdinov M. R., Ignatiev I. M. et al. Immediate and long-term results of surgical interventions for chronic lower limb arterial insufficiency in patients with diabetes mellitus = Krepkogorskiy N. V., Sharafutdinov M. R., Ignat'yev I. M. i dr. Neposredstvennyye i otdalennyye rezul'taty khirurgicheskikh vmeshatel'stv pri khronicheskoy arterial'noy nedostatochnosti nizhnikh konechnostey u bol'nykh sakharnym diabetom. Kazanskiy meditsinskiy zhurnal. 2013; 94 (1): 18–22. (In Russ.)]*

32. Черновалов Д. А. Малые ампутации и некрэктомии стопы у больных хронической ишемией конечности при IV стадии облитерирующего атеросклероза: автореф. дисс. ... канд. мед. наук. Самара, 2013. *[Chernovalov D. A. Small amputations and necrectomy of the foot in patients with chronic limb ischemia in stage IV obliterating atherosclerosis = Chernovalov D. A. Malyye amputatsii i nekrektomii stopy u bol'nykh khronicheskoy ishemiyey konechnosti pri IV stadii obliteriruyushchego ateroskleroza: avtoref. diss. ... kand. med. nauk. Samara, 2013. (In Russ.)]*

33. Осипова Н. А., Тепляков В. В., Собченко Л. А., Петрова В. В. Теоретическое обоснование и практическая реализация технологии предотвращения фантомного болевого синдрома при плановой ампутации конечностей. Регионарная анестезия и лечение острой боли. 2013; VII (1): 25–32. *[Osipova N. A., Teplyakov V. V., Sobchenko L. A., Petrova V. V. Theoretical justification and practical implementation of the technology for preventing phantom pain syndrome with planned amputation of limbs = Osipova N. A., Teplyakov V. V., Sobchenko L. A., Petrova V. V. Teoreticheskoye obosnovaniye i prakticheskaya realizatsiya tekhnologii predotvrashcheniya fantomnogo bolevogo sindroma pri planovoy amputatsii konechnostey. Regionarnaya anesteziya i lecheniye ostroy boli. 2013; VII (1): 25–32. (In Russ.)]*

34. Кодиров А. Р., Юсупова Ш. Профилактика и лечение послеоперационных осложнений при высоких ампутациях нижних конечностей у больных с диабетической гангреной. Вестник Авиценны Таджикского Государственного медицинского университета им. Абуали Ибни Сино. 2013; 2: 20–27. *[Kodirov A. R., Yusupova Sh. Prevention and treatment of postoperative complications with high amputations of the lower extremities in patients with diabetic gangrene = Kodirov A. R., Yusupova SH. Profilaktika i lecheniye posleoperatsionnykh oslozhneniy pri vysokikh amputatsiyakh nizhnikh konechnostey u bol'nykh s diabeticheskoy gangrenoy. Vestnik Avitsenny Tadzhikskogo Gosudarstvennogo meditsinskogo universiteta im. Abuali Ibni Sino. 2013; 2: 20–27. (In Russ.)]*

35. Ульянов А. В. Профилактика раневых осложнений при ампутации бедра у больных острой и хронической артериальной ишемией методом лазерного облучения. Альманах клинической медицины. 2013; 28: 53–57. *[Ulyanov A. V. Prevention of wound complications during hip amputation in patients with acute and chronic arterial ischemia by laser irradiation = Ul'yanov A. V. Profilaktika ranevykh oslozhneniy pri amputatsii bedra u bol'nykh ostroy i khronicheskoy arterial'noy ishemiyey metodom lazernogo oblucheniya. Al'manakh klinicheskoy meditsiny. 2013; 28: 53–57. (In Russ.)]*

36. Митиш В. А., Гаряева В. В., Оруджева С. А. и др. Способ хирургического лечения диабетической остеоартропатии при полной потере опороспособности конечности вследствие гнойных осложнений. Раны и раневые инфекции. 2014; 1 (2): 51–58. *[Mishish V. A., Garyaeva V. V., Orujeva S. A. et al. Method for the surgical treatment of diabetic osteoarthropathy with complete loss of limb support ability due to purulent complications = Mitish V. A., Garyayeva V. V., Orudzheva S. A. i dr. Sposob khirurgicheskogo lecheniya diabeticheskoy osteoartropatii pri polnoy potere oporosposobnosti konechnosti vsledstviye gnoynykh oslozhneniy. Rany i ranevyye infektsii. 2014; 1 (2): 51–58. (In Russ.)]*

37. Батискин С. А., Золоев Г. К. Методические аспекты выполнения ампутации на уровне голени у больных с ишемией нижних конечностей. Медицина в Кузбассе. 2014; 13 (1): 8–12. *[Batiskin S. A., Zoloev G. K. Methodological aspects of performing amputation at the lower leg level in patients with lower limb ischemia = Batiskin S. A., Zoloyev G. K. Metodicheskiye aspekty vypolneniya amputatsii na urovne goleni u bol'nykh s ish-*

emiyey nizhnikh konechnostey. Meditsina v Kuzbasse. 2014; 13 (1): 8–12. (In Russ.)]
38. Скляренко Р. Т., Дотдуев С. Х., Спиридонова В. С. Возможности реинтеграции в нормальную жизнь больных с ампутацией нижних конечностей при атеросклерозе. Медико-социальная экспертиза и реабилитация. 2014; 4: 47–48. *[Sklyarenko R. T., Dotduev S. Kh., Spiridonova V. S. Possibilities of reintegration into normal life of patients with amputation of the lower extremities in atherosclerosis = Sklyarenko R. T., Dotduyev S. KH., Spiridonova V. S. Vozmozhnosti reintegratsii v normal'nuyu zhizn' bol'nykh s amputatsiyey nizhnikh konechnostey pri aterosklekroze. Mediko-sotsial'naya ekspertiza i reabilitatsiya. 2014; 4: 47–48. (In Russ.)]*
39. Казаков Ю. И., Лукин И. Б., Соколова Н. Ю., Нефёдов В. И. Выживаемость без ампутации после открытых и эндоваскулярных вмешательств на инфраингвинальном сегменте у больных с критической ишемией нижних конечностей. Грудная и сердечно-сосудистая хирургия. 2015; 1: 42–46. *[Kazakov Yu. I., Lukin I. B., Sokolova N. Yu., Nefyodov V. I. Survival without amputation after open and endovascular interventions in the infrainguinal segment in patients with critical lower limb ischemia = Kazakov Yu. I., Lukin I. B., Sokolova N. Yu., Nefodov V. I. Vyzhivayemost' bez amputatsii posle otkrytykh i endovaskulyarnykh vmeshatel'stv na infraingvinal'nom segmente u bol'nykh s kriticheskoy ishemiyey nizhnikh konechnostey. Grudnaya i serdechno-sosudistaya khirurgiya. 2015; 1: 42–46. (In Russ.)]*
40. Дубровщик О. И., Гарелик П. В., Довнар И. С. и др. Реальные возможности снижения частоты ампутаций нижних конечностей у пациентов с гнойно-некротическими осложнениями синдрома диабетической стопы. Журнал Гродненского государственного медицинского университета. 2015; 4: 26–28. *[Dubrovshchik O. I., Garelik P. V., Dovnar I. S. et al. Real possibilities for reducing the frequency of amputations of the lower extremities in patients with purulent-necrotic complications of the syndrome of diabetic foot = Dubrovshchik O. I., Garelik P. V., Dovnar I. S. i dr. Real'nyye vozmozhnosti snizheniya chastoty amputatsiy nizhnikh konechnostey u patsiyentov s gnoyno-nekroticheskimi oslozhneniyami sindroma diabeticheskoy stopy. Zhurnal Grodnenskogo gosudarstvennogo meditsinskogo universiteta. 2015; 4: 26–28. (In Russ.)]*
41. Андреев О. В., Самойленко Г. Е., Синяченко О. В., Егудина Е. Д. Эффективность лечения пострадавших от холодовой травмы. Травма. 2016; 17 (1): 88–92. *[Andreev O. V., Samoilenko G. E., Sinyachenko O. V., Egudina E. D. The effectiveness of treatment of victims of cold injury = Andreyev O. V., Samoylenko G. E., Sinyachenko O. V., Egudina E. D. Effektivnost' lecheniya postradavshikh ot kholodovoy travmy. Travma. 2016; 17 (1): 88–92. (In Russ.)]*
42. Гасинов Г. Д. Объективизация выбора уровня ампутации у пациентов с хронической критической ишемией нижних конечностей: автореф. дисс. ... канд. мед. наук. М., 2016. *[Gasinov G. D. Objectivization of the choice of amputation level in patients with chronic critical lower limb ischemia = Gasinov G. D. Ob'yektivizatsiya vybora urovnya amputatsii u patsiyentov s khronicheskoy kriticheskoy ishemiyey nizhnikh konechnostey: avtoref. diss. ... kand. med. nauk. M., 2016. (In Russ.)]*
43. Тожибоев А. А., Гафур-Охунов М. А. Оптимизация методов хирургического лечения при гигантоклеточной опухоли трубчатых костей. Евразийский онкологический журнал. 2015; 4 (7): 52–59. *[Tozhiboev A. A., Gafur-Okhunov M. A. Optimization of surgical treatment methods for giant cell tumor of tubular bones = Tozhiboyev A. A., Gafur-Okhunov M. A. Optimizatsiya metodov khirurgicheskogo lecheniya pri gigantokletochnoy opukholi trubchatykh kostey. Evraziyskiy onkologicheskiy zhurnal. 2015; 4 (7): 52–59. (In Russ.)]*
44. Батискин С. А. Ампутация на уровне голени при облитерирующих заболеваниях сосудов нижних конечностей: автореф. дисс. ... канд. мед. наук. Новокузнецк, 2017. *[Batiskin S. A. Amputation at the lower leg with obliterating diseases of the vessels of the lower extremities = Batiskin S. A. Amputatsiya na urovne goleni pri obliteriruyushchikh zabolevaniyakh sosudov nizhnikh konechnostey: avtoref. diss. ... kand. med. nauk. Novokuznetsk, 2017. (In Russ.)]*
45. Золоев Д. Г. Факторы риска, лечение ишемии культи бедра в отдаленном периоде после ампутации конечности: автореф. дисс. ... канд. мед. наук. Новосибирск, 2017. *[Zoloev D. G. Risk factors, treatment of ischemia of the femoral stump in the long term after limb amputation = Zoloyev D. G. Faktory riska, lecheniye ishemii kul'ti bedra v otdalennom periode posle amputatsii konechnosti: avtoref. diss. ... kand. med. nauk. Novosibirsk, 2017. (In Russ.)]*
46. Быков А. В. Прогнозирование возникновения и развития гангрены нижних конечностей на основе нечетких моделей принятия решений. Известия Юго-Западного государственного университета. Серия «Управление, вычислительная техника, информатика. Медицинское приборостроение». 2017; 7.4 (25): 95–102. *[Bykov A. V. Prediction of the appearance and development of gangrene of the lower extremities based on fuzzy decision-making models = Bykov A. V. Prognozirovaniye vozniknoveniya i razvitiya gangreny nizhnikh konechnostey na osnove nechetkikh modeley prinyatiya resheniy. Izvestiya Yugo-Zapadnogo gosudarstvennogo universiteta. Seriya "Upravleniye, vychislitel'naya tekhnika, informatika. Meditsinskoye priborostroyeniye". 2017; 7.4 (25): 95–102. (In Russ.)]*
47. Кузнецов М. Р., Сапелкин С. В., Вирганский А. О., Магнитский Л. А. Способ восстановления магистрального артериального кровотока нижних конечностей. Новости хирургии. 2017; 25 (1): 31–37. *[Kuznetsov M.R., Sapelkin S.V., Virgansky A.O., Magnitsky L.A. Method for restoring the main arterial blood flow of the lower extremities = Kuznetsov M. R., Sapelkin S. V., Virganskiy A. O., Magnitskiy L. A. Sposob vosstanovleniya magistral'nogo arterial'nogo krovotoka nizhnikh konechnostey. Novosti khirurgii. 2017; 25 (1): 31–37. (In Russ.)]*
48. Гавриленко А. В., Котов А. Э., Кочетов С. В. Влияние патогенной флоры на результаты хирургического лечения больных с критической ишемией нижних конечностей IV степени при поражении артерий ниже пупартовой связки. Анналы хирургии. 2017; 22 (1): 29–35. *[Gavrilenko A. V., Kotov A. E., Kochetov S. V. Influence of pathogenic flora on the results of surgical treatment of patients with critical lower limb ischemia of the fourth degree with damage to arteries below the pupar ligament = Gavrilenko A. V., Kotov A. E., Kochetov S. V. Vliyaniye patogennoy flory na rezul'taty khirurgicheskogo lecheniya bol'nykh s kriticheskoy ishemiyey nizhnikh konechnostey IV stepeni pri porazhenii arteriy nizhe pupartovoy svyazki. Annaly khirurgii. 2017; 22 (1): 29–35. (In Russ.)]*
49. Глухов А. А., Сергеев В. А., Семенова Г. А. Результаты лечения пациентов с гнойно-некротическими осложнениями синдрома диабетической стопы с применением программируемых технологий. Вестник хирургии. 2018; 177 (6): 63–68. *[Glukhov A. A., Sergeev V. A., Semenova G. A. Results of treatment of patients with purulent-necrotic complications of the syndrome of diabetic foot using programmed technologies = Glukhov A. A., Sergeyev V. A., Semenova G. A. Rezul'taty lecheniya patsiyentov s gnoyno-nekroticheskimi oslozhneniyami sindroma diabeticheskoy stopy s primeneniyem programmiruyemykh tekhnologiy. Vestnik khirurgii. 2018; 177 (6): 63–68. (In Russ.)]*
50. Рамазанов Р. М., Велиева Э. Э., Магомедрасулова М. И. Способ предупреждения и снижения уровня ампутаций у больных в критической стадии атеросклероза при гнойно-некротических формах диабетической стопы. Вестник ДГМА. 2018; 1 (26): 28–31. *[Ramazanov R. M., Velieva E. E., Magomedrasulova M. I. A way to prevent and reduce amputations in patients at a critical stage of atherosclerosis with purulent-necrotic forms of diabetic foot = Ramazanov R. M., Veliyeva E. E., Magomedrasulova M. I. Sposob preduprezhdeniya i snizheniya urovnya amputatsiy u bol'nykh v kriticheskoy stadii ateroskleroza pri gnoyno-nekroticheskikh formakh diabeticheskoy stopy. Vestnik DGMA. 2018; 1 (26): 28–31. (In Russ.)]*

Лечение пациентов с гнойно-некротическими ранами с использованием внутривенного лазерного облучения крови (405 нм)

В. С. Ширяев[1], О. И. Бугровская[2], Ф. М. Шветский[2], Ф. М. Хосровян[2], В. А. Дербенев[1], Р. Д. Мустафаев[1], А. А. Раджабов[1], С. Г. Горин[2], А. И. Гусейнов[2], А. И. Гаджиев[2]

[1]ФГБУ «ГНЦ ЛМ им. О. К. Скобелкина» ФМБА России
Россия, 121165, Москва, ул. Студенческая, д. 40
[2]ГБУЗ «Госпиталь для ветеранов войн № 2 ДЗМ»
Россия, 109472, Москва, Волгоградский проспект, д. 168

Контактное лицо: *Владимир Сергеевич Ширяев, vovafenan@yandex.ru*

Цель исследования: *анализ эффективности методики лечения больных гнойно-некротическими ранами с использованием внутривенного лазерного облучения крови (405 нм).*

Материалы и методы исследования. *Объект исследования – пациенты с гнойно-некротическими ранами. В процессе работы проводили клинические исследования и анализ влияния внутривенного лазерного облучения крови (405 нм) на течение раневого процесса и на скорость заживления гнойных ран мягких тканей больных сахарным диабетом II типа.*

Результаты исследования. *Установлено, что использование внутривенного лазерного облучения крови (405 нм) является высокоэффективным методом лечения гнойных ран мягких тканей, позволяющим уменьшить количество осложнений и сократить сроки полной эпителизации гнойных ран на 7–10 суток по сравнению с традиционным лечением.*

Ключевые слова: *гнойно-некротические раны, внутривенное лазерное облучение крови (405 нм), низкоинтенсивное лазерное излучение, гнойно-воспалительные заболевания.*

Для цитирования: *Ширяев В. С., Бугровская О. И., Шветский Ф. М., Хосровян Ф. М., Дербенев В. А., Мустафаев Р. Д., Раджабов А. А., Горин С. Г., Гусейнов А. И., Гаджиев А. И. Лечение пациентов с гнойно-некротическими ранами с использованием внутривенного лазерного облучения крови (405 нм). Раны и раневые инфекции. Журнал им. проф. Б. М. Костючёнка. 2019; 6 (3): 24–29.*

DOI: 10.25199/2408-9613-2019-6-3-24-29.

Patients with purulent necrotic wounds treatment using by intravenous laser blood irradiation (405 nm)

V. S. Shiryaev[1], O. I. Bugrovskaya[2], F. M. Shvetskiy[2], F. M. Khosrovyan[2], V. A. Derbenev[1], R. D. Mustafaev[1], A. A. Radzhabov[1], S. G. Gorin[2], A. I. Huseynov[2], A. I. Gadzhiev[2]

[1]FSBI "O. K. Skobelkin SRC of Laser Medicine" FMBA of Russia
40, Studencheskaya Str., Moscow, 121165, Russia
[2]SBHI "Hospital for war veterans № 2 MHD"
168 Volgogradskiy Ave., Moscow, 109472, Russia

Objective: *to analyze the effectiveness of purulent-necrotic wounds management using intravenous laser irradiation of blood (405nm).*

Materials and methods. *Object of study – patients with purulent-necrotic wounds. Clinical studies and analysis of the intravenous laser blood irradiation (405 nm) effect on the wound healing process and on the healing speed of purulent soft tissues wounds in patients with type 2 diabetes mellitus were carried out.*

Results. *It was found that the use of intravenous laser blood irradiation (405 nm) is a highly effective method for the treatment of purulent soft tissues wounds, which allows to reduce the number of complications and shorten the time for complete epithelization of purulent wounds by 7–10 days compared with traditional treatment.*

Key words: *purulent-necrotic wounds, intravenous laser blood irradiation (405 nm), low-intensity laser radiation, purulent-inflammatory diseases.*

For citation: *Shiryaev V. S., Bugrovskaya O. I., Shvetskiy F. M., Khosrovyan F. M., Derbenev V. A., Mustafaev R. D., Radjabov A. A., Gorin S. G. , Guseinov A. I., Gadzhiev A. I. Patients with purulent-necrotic wounds treatment using by intravenous laser irradiation of blood (405 nm). Wounds and wound infections. The Prof. B. M. Kostyuchenok Journal. 2019; 6 (3): 24–29.*

Введение

Согласно международным статистическим данным, в настоящее время 194 миллиона человек страдают сахарным диабетом (СД). Пропорционально росту заболеваемости СД растет число его хронических осложнений [1, 2]. По-прежнему 50,0–70,0 % всех ампутаций нижних конечностей производится у больных СД [3, 4]. Эффективность консервативного лечения больных СД при наличии гнойно-воспалительных ран не превышает 30,0 % [5]. В ряде работ последних лет доказана эффективность применения внутривенного лазерного облучения крови (ВЛОК) при лечении гнойно-некротических ран [6]. Длина волны 405 нм объединяет преимущества низкоинтенсивного лазерного излучения (НИЛИ) красного и ультрафиолетового (УФ) спектров, поскольку для данной длины волны максимумы поглощения и для эритроцитов, и для иммунокомпетентных клеток совпадают [7, 8].

Артериовенозные шунты особенно хорошо развиты на нижних конечностях. Они проходят параллельно микроциркуляторной сети, но никак не влияют на тканевое жизнеобеспечение [9]. При увеличении кровотока в них происходит сброс артериализированной крови, богатой кислородом, в венозную систему, минуя капиллярную сеть. Таким образом уменьшается объем циркулирующей крови в микроциркуляторном русле, и поэтому у больных периферической нейропатией обнаруживается сравнительно высокое парциальное давление кислорода в венозной крови [10–12]. Как показали исследования последних лет, корригирующая терапия микроциркуляторных расстройств в зависимости от специфики и глубины поражения системы микроциркуляции может быть проведена у больных СД с применением НИЛИ [7, 8, 13]. На этапе хирургической обработки гнойного очага используют CO_2-лазер для очищения полости раны и максимального удаления девитализированных тканей; для обработки некротизированных сухожилий и выступающей части сухожилия в гранулирующей ране; для создания демаркационной борозды при влажном некрозе [14–16]. Возможно сочетание CO_2-лазера с воздействием воздушно-плазменных потоков в режиме NO-терапии [14, 17]. Воздушно-плазменные потоки в различных режимах хорошо зарекомендовали себя на этапах помощи пациентам с гнойно-некротическими ранами [18, 19]. Разработан ряд методик надвенного (чрескожного) лазерного облучения крови [20, 21].

Цель исследования: анализ эффективности методики лечения пациентов с гнойно-некротическими ранами с использованием внутривенного лазерного облучения крови (405нм).

Задачи исследования

1. Разработать и внедрить в клиническую практику методику лечения пацинетов с гнойно-некротическими ранами с использованием внутривенного лазерного облучения крови (405 нм).
2. Изучить особенности динамики течения раневого процесса при лечении пациентов с гнойно-некротическими ранами при использовании внутривенного лазерного облучения крови (405 нм).
3. Дать сравнительную оценку эффективности применения внутривенного лазерного облучения крови (405 нм) в лечении пациентов с гнойно-некротическими ранами.

Материалы и методы исследования

Проведен анализ результатов комплексного обследования и лечения 102 пациентов с гнойно-некротическими заболеваниями в отделении хирургической инфекции ФГУ «ГНЦ лазерной медицины ФМБА России», за 2015–2019 гг.

Среди пациентов было 73 (71,6 %) женщины и 29 (28,4 %) мужчин. Возраст пациентов варьировал от 41 года до 66 лет. Средний возраст составил 53,0 ± 1,4 года (табл. 1).

Характер гнойно-некротических поражений был представлен следующими нозологическими формами: сухая гангрена части стопы – 9 (8,8 %) случаев, трофические язвы – 16 (15,7 %) наблюдений, гнойно-некротические раны – 41 (40,2 %) случай, флегмоны – 36 (35,3 %) случаев (табл. 2).

Таблица 1. *Распределение больных по полу и возрасту*

Table 1. *Patients' distribution by gender and age*

Возраст в годах Age, years		Женщины Female	Мужчины Male	Всего Total
< 50	n, %	10 (9,9)	2 (1,9)	12 (11,8)
51–60	n, %	33 (32,3)	16 (15,7)	49 (48,0)
> 61	n, %	30 (29,4)	11 (10,8)	41 (40,2)
Всего Total	n, %	73 (71,6)	29 (28,4)	102 (100,0)

Таблица 2. *Распределение больных по характеру поражения стоп*

Table 2. *Distribution of patients according to the nature of foot damage*

Нозологическая форма заболевания Nosological form of diseases		Группы больных Groups of patients		Всего Total
		1 группа (сравнения) 1 group (comparison)	2 группа (основная) 2 group (main)	
Сухая гангрена части стопы Part of foot dry gangrene	n, %	4 (7,7)	5 (10)	9 (8,8)
Трофическая язва Trophic ulcer	n, %	10 (19,2)	6 (12)	16 (15,7)
Гнойно-некротические раны Purulent-necrotic wounds	n, %	21 (40,4)	20 (40)	41 (40,2)
Флегмона Phlegmon	n, %	17 (32,7)	19 (38)	36 (35,3)
Всего Total	n, %	52 (51,0)	50 (49,0)	102 (100,0)

Размеры раневых дефектов были равны в среднем 38,2 ± 1,4 см^2 в основной группе и 41,3 ± 0,8 см^2 в группе сравнения.

У всех пациентов был СД II типа. 89 (87,3 %) пациентам диагностирован СД легкой степени (содержание сахара в крови натощак у этих больных составляло 8,2 ± 0,3 ммоль/л, в моче за сутки – 20-25 г). У 13 (17,7 %) больных СД был средней тяжести. Содержание сахара в крови этих больных натощак не превышало 14 ммоль/л, в моче за сутки – не более 40,0 г, периодически в моче определяли ацетон.

По данным УЗДГ, магистральный кровоток на всех уровнях пораженной конечности был сохранен у 87 (85,3 %) пациентов, у 15 (14,7 %) человек диагностировали поражения артерий тибиально-стопного сегмента. Несмотря на различные варианты стенозов артерий тибиально-стопного сегмента у обследованных больных, данных о наличии критической ишемии не было.

Протокол лечения больных включал:

- хирургическое лечение;
- терапию, направленную на компенсацию углеводного обмена, согласно рекомендациям эндокринолога (диета, таблетированные сахароснижающие препараты или инсулин);
- антибактериальную терапию (антибиотики широкого спектра действия);
- дезинтоксикационную терапию (при тяжелом течении);
- метаболическую терапию (альфа-липоевая кислота, витамины группы В);
- антиагрегантную терапию (трентал, сулодексид);
- местное лечение – перевязки с антисептическими растворами (р-р иодопирона 1,0 %, р-р хлоргексидина 0,1 %), с ферментативными покрытиями (дальцекс-трипсин), гидрофильными мазями (левосин, левомеколь), препаратами на основе гиалуроновой кислоты (куриозин).

В зависимости от применяемых методик лечения больные были разделены на две группы (табл. 3). Группа 1 (сравнения) была представлена 52 (51,0 %) пациентами, которым проводили традиционную терапию. Группа 2 (основная) включала 50 (49,0 %) пациентов, которым, помимо традиционной терапии, проводили ВЛОК. Лазерное воздействие осуществляли с помощью лазерного терапевтического аппарата «Матрикс ВЛОК» с лазерными насадками «КЛ-ВЛОК-405» отечественного производства (фирма «Матрикс», Москва, Россия). Мощность излучения на конце световода 0,5–1,0 мВт, время воздействия составляло 10 мин за сеанс. Курс лазерной терапии включал 10 сеансов.

Критерием скорости заживления гнойной раны мягких тканей является длительность течения каждой фазы раневого процесса, измеряемая в сутках. Очень ,большое значение имеет тип заживления раны. Рубцевание по типу первичного натяжения считается завершенным при образовании прочного линейного рубца в сроки, характерные для первичного заживления оперированных ран [20].

Результаты исследования

В основной группе больных при комплексном лечении с ВЛОК нами было отмечено значительное уменьшение интенсивности болевого синдрома у всех пациентов. Применение вышеуказанных физических методов воздействия позволило отказаться от приема обезболивающих средств уже на вторые сутки после выполнения операций. Сеансы ВЛОК способствовали практически полному купированию болевого синдрома со вторых суток наблюдения и лечения.

Таблица 3. Распределение больных в зависимости от метода лечения

Table 3. *Patients' distribution according to treatment method*

Методы лечения Treatment methods	Количество больных Number of patients	
	Абс.	%
Группа 1 (сравнения) – традиционное лечение Group 1 (comparisons) – traditional treatment	52	51,0
Группа 2 (основная) – традиционное лечение + внутривенное лазерное облучение крови (405 нм) Group 2 (main) – traditional treatment + intravenous laser blood irradiation (405 nm)	50	49,0
Всего Total	102	100,0

У пациентов группы сравнения, получавших только традиционное лечение, к 14-м суткам отмечали незначительную динамику в изменениях клинической картины. К этому сроку лечения отечность уменьшилась лишь у 12 (40,0 %) пациентов, а болевой синдром был купирован лишь у 5 (16,7 %) человек. В основной группе отмечали уменьшение не только интенсивности болей, но и явлений парастезий на 7–10-е сутки, а уменьшение местного отека – уже на 4–5-е сутки, гиперемии окружающих тканей – на 2–3-и сутки, инфильтрации в области краев ран – на 3–4-е сутки.

Основные показатели течения раневого процесса у пациентов в 1-й группе исследования, пролеченных традиционным методом: средние сроки очищения ран составили 10,1 ± 0,4 сут., появление грануляционной ткани отмечено на 18,4 ± 0,6 сут., а заживление (эпителизация на 50,0 %) – на 27,8 ± 1,2 сут. Лучшие показатели мы зафиксировали во 2-й группе пациентов, где проводили традиционную терапию с ВЛОК. Средние сроки очищения ран от девитализированных тканей составили 5,8 ± 0,2 сут., появление грануляционной ткани отмечено на 14,2 ± 1,2 сут., а заживление (эпителизация на 50,0 %) – на 20,5 ± 0,7 сут.

Применение разработанной методики лечения длительно незаживающих ран и трофических язв у пациентов с гнойно-некротическими ранами способствовало сокращению сроков очищения раневых дефектов в 1,7 раза, появления грануляций – в 1,3 раза и заживления (эпителизацтия на 50,0 %) – в 1,3 раза.

Заключение

Применение ВЛОК в комплексном лечении гнойно-некротических ран у больных СД позволяет сократить сроки заживления по сравнению с традиционными методами, и они составляют 20,5 ± 0,7 сут. В группе сравнения (традиционное лечение) эти сроки были достоверно различными (p 0,01) и соответствовали 27,8 ± 1,2 сут. Кроме того, было установлено, что применение данной методики способствует быстрому восстановлению симпатической регуляции сосудистого тонуса, приводящей к адекватному кровоснабжению тканей и купированию воспалительных явлений. Вероятно, с этим были связаны не только непосредственные, но и отдаленные положительные результаты.

Проводили оценку результатов лечения через 6 месяцев. Клиническая динамика у больных через 6 месяцев после лечения во 2-й группе, где применяли ВЛОК, характеризовалась улучшением общего самочувствия, снижением чувства «усталости» в ногах, уменьшением отечности. В 1-й группе клиническая картина соответствовала той, что была до начала курса лечения. Разработана новая методика лечения пациентов с гнойно-некротическими заболеваниями с использованием ВЛОК (405 нм), которая способствует сокращению сроков очищения раневой поверхности от гнойно-некротических масс, стимуляции процессов пролиферации и эпителизации в 1,3 раза по сравнению с традиционным методом, что позволяет улучшить результаты лечения гнойных ран и язв.

Конфликт интересов. Авторы заявляют об отсутствии конфликта интересов.
Финансирование. Исследование не имело спонсорской поддержки.

ЛИТЕРАТУРА / REFERENCES

1. Гурьева И. В. Синдром диабетической стопы: ортопедические проблемы. Высокие технологии в гнойной хирургии. Материалы научно-практической конференции, Москва. 2010; 25–26. *[Gurieva I.V. Diabetic foot syndrome: orthopedic problems = Gur'yeva I. V. Sindrom diabeticheskoy stopy: ortopedicheskiye problemy. Vysokiye tekhnologii v gnoynoy khirurgii. Materialy nauchno-prakticheskoy konferentsii, Moskva. 2010; 25–26. (In Russ.)]*
2. Jeffcoate W. J., van Houtum W. H. Amputation as a marker of the quality of foot care in diabetes. Diabetologia 2004; 47: 2051–2058.
3. Светухин А. М., Земляной А. Б., Колтунов В. А. и др. Отдаленные результаты лечения больных с гнойно-некротическими формами синдрома диабетической стопы. Отдаленные результаты лечения больных с хирургической инфекцией. Материалы Всероссийской конференции с международным участием. М., 2006. С. 262-267. *[Svetukhin A. M., Zemlyanoy A. B., Koltunov V. A., et al. Long-term results of treatment of patients with purulent-necrotic forms of diabetic foot syndrome = Svetukhin A. M., Zemlyanoy A. B., Koltunov V. A. i dr. Otdalennyye rezul'taty lecheniya bol'nykh s gnoyno-nekroticheskimi formami sindroma diabeticheskoy stopy. Otdalennyye rezul'taty lecheniya bol'nykh s khirurgicheskoy infektsiyey. Materialy Vserossiyskoy konferentsii s mezhdunarodnym uchastiyem. M., 2006. S. 262-267. (In Russ.)]*
4. Земляной А. Б., Жуков А. О., Колтунов В. А. и др. Комплексное хирургическое лечение гнойно-некротических форм синдрома диабетической стопы. Высокие технологии в гнойной хирургии. Материалы научно-практической конференции, Москва. 2010; 13–14. *[Zemlyanoy A. B., Zhukov A. O., Koltunov V. A., et al. Complex surgical treatment of purulent-necrotic forms of diabetic foot syndrome = Zemlyanoy A. B., Zhukov A. O., Koltunov V. A. i dr. Kompleksnoye khirurgicheskoye lecheniye gnoyno-nekroticheskikh form sindroma diabeticheskoy stopy. Vysokiye tekhnologii v gnoynoy khirurgii. Materialy nauchno-prakticheskoy konferentsii, Moskva. 2010; 13–14. (In Russ.)]*
5. Дибиров М. Д. Возможности хирургической реваскуляризации при гнойно-некротических осложнениях синдрома диабетической стопы. Высокие технологии в гнойной хирургии. Материалы научно-практической конференции, Москва. 2010; 27–28. *[Dibirov M. D. Possibilities of surgical revascularization with purulent-necrotic complications of diabetic foot syndrome = Dibirov M. D. Vozmozhnosti khirurgicheskoy revaskulyarizatsii pri gnoyno-nekroticheskikh oslozhneniyakh sindroma diabeticheskoy stopy. Vysokiye tekhnologii v gnoynoy khirurgii. Materialy nauchno-prakticheskoy konferentsii, Moskva. 2010; 27–28. (In Russ.)]*
6. Гейниц А. В., Дуванский В. А., Гаджиев Э. Влияние импульсной магнито- и лазеротерапии на регионарную микроциркуляцию при лечении больных с гнойными ранами. Ангиология и сосудистая хирургия. (Приложение). 2006; 82. *[Geynits A. V., Duvansky V. A., Gadzhiev E. Effect of pulsed magnetic and laser therapy on regional microcirculation in the treatment of patients with purulent wounds = Geynits A. V., Duvanskiy V. A., Gadzhiyev E. Vliyaniye impul'snoy magnito- i lazeroterapii na regionarnuyu mikrotsirkulyatsiyu pri lechenii bol'nykh s gnoynymi ranami. Angiologiya i sosudistaya khirurgiya. (Prilozheniye). 2006; 82. (In Russ.)]*
7. Карандашов В. И., Петухов Е. Б., Зродников В. С. Квантовая терапия. М.: Медицина, 2004. 336 с. *[Karandashov V. I., Petukhov Ye. B., Zrodnikov B. C. Quantum therapy = Karandashov V. I., Petukhov E. B., Zrodnikov B. C. Kvantovaya terapiya. M.: Meditsina, 2004. 336 s. (In Russ.)]*
8. Гейниц А. В., Москвин С. В. Новые технологии внутривенного лазерного облучения крови ВЛОК+УФОК и ВЛОК-405. Тверь, 2009. 40 с. *[Geynits A.V., Moskvin S.V. New technologies for intravenous laser irradiation of blood VLOK + UFOK and VLOK-405 = Geynits A. V., Moskvin S. V. Novyye tekhnologii vnutrivennogo lazernogo oblucheniya krovi VLOK+UFOK i VLOK-405. Tver', 2009. 40 s. (In Russ.)]*
9. The Diabetes Control and Complication Trial Research Group. 1999. The Foot in Diabetes, 3d Ed. Boulton A. J. M, Connor H., Cavanagh P. (eds). J. Wiley &Sons. Inc. 2000. p. 364.
10. Дуванский В. А., Дзагнидзе Н. С., Мараев В. В. и др. Результаты исследования микроциркуляции у больных с синдромом диабетической стопы методом лазерной допплеровской флоуметрии. Лазерная медицина. 2004; 8 (3): 177–178. *[Duvansky V. A., Dzagnidze N. S., Maraev V. V., et al. Results of microcirculation studies in patients with diabetic foot syndrome by laser Doppler flowmetry = Duvanskiy V. A., Dzagnidze N. S., Marayev V. V. i dr. Rezul'taty issledovaniya mikrotsirkulyatsii u bol'nykh s sindromom diabeticheskoy stopy metodom lazernoy dopplerovskoy floumetrii. Lazernaya meditsina. 2004; 8 (3): 177–178. (In Russ.)]*
11. Дуванский В. А., Терешкин Д. В. Компьютерная капилляроскопия в оценке микроциркуляторных расстройств у больных сахарным диабетом. Лазерная медицина. 2004; 8 (3): 178–179. *[Duvansky V. A., Tereshkin D. V. Computer capillaroscopy in the assessment of microcirculatory disorders in patients with diabetes mellitus = Duvanskiy V. A., Tereshkin D. V. Komp'yuternaya kapillyaroskopiya v otsenke mikrotsirkulyatornykh rasstroystv u bol'nykh sakharnym diabetom. Lazernaya meditsina. 2004; 8 (3): 178–179. (In Russ.)]*
12. Kamal K., Powell R., Sumpio B. The pathobiology of diabetes mellitus: Implications for surgeons. J Am Coll Surg. 1996; 183: 271–289.
13. Дуванский В. А., Терешкин Д. В. Магнитолазерная терапия в коррекции микроциркуляторных нарушений у больных с синдромом диабетической стопы. Симпозиум «Диабетическая стопа». Сборник научных трудов. М., 2005. *[Duvansky V. A., Tereshkin D. V. Magnetolaser therapy in the correction of microcirculatory disorders in patients with diabetic foot syndrome = Duvanskiy V. A., Tereshkin D. V. Magnitolazernaya terapiya v korrektsii mikrotsirkulyatornykh narusheniy u bol'nykh s sindromom diabeticheskoy stopy. Simpozium «Diabeticheskaya stopa». Sbornik nauchnykh trudov. M., 2005. (In Russ.)]*
14. Дербенёв В. А. Лазеры, низкочастотный ультразвук и иммобилизованные протеиназы в комплексном лечении гнойных заболеваний мягких тканей: дисс. ... д-ра мед. наук. М., 1990. 210 с. *[Derbenev V. A. Lasers, low-frequency ultrasound and immobilized proteinases in the complex treatment of purulent diseases of soft tissues = Derbenyev V. A. Lazery, nizkochastotnyy ul'trazvuk i immobilizovannyye proteinazy v kompleksnom lechenii gnoynykh zabolevaniy myagkikh tkaney: diss. ... d-ra med. nauk. M., 1990. 210 s. (In Russ.)]*
15. Светухин А. М., Прокудина М. В. Комплексное хирургическое лечение больных с синдромом диабетической стопы. Хирургия. 1998; 10. *[Svetukhin A. M., Prokudina M. V. Complex surgical treatment of patients with diabetic foot syndrome = Svetukhin A. M., Prokudina M. V. Kompleksnoye khirurgicheskoye lecheniye bol'nykh s sindromom diabeticheskoy stopy. Khirurgiya. 1998; 10. (In Russ.)]*
16. Kessler S. B., Kreuz P. C. Diabetic foot syndrome. When is surgery reliable and

necessary?Diabetic foot syndrome. When is surgery reliable and necessary? MMW Fortschr Med. 2001; 143 (Suppl. 18): 34–36.

17. Дзагнидзе Н. С., Дуванский В. А., Елисеенко В. И. Лазерная допплеровская флоуметрия в диагностике нарушения микроциркуляции у больных с синдромом диабетической стопы. Отдаленные результаты лечения больных с хирургической инфекцией. Материалы Всероссийской конференции с международным участием, Москва. 2006; 211-214. *[Dzagnidze N. S., Duvansky V. A., Eliseenko V. I. Laser Doppler flowmetry in the diagnosis of microcirculation disorders in patients with diabetic foot syndrome = Dzagnidze N. S., Duvanskiy V. A., Yeliseyenko V. I. Lazernaya dopplerovskaya floumetriya v diagnostike narusheniya mikrotsirkulyatsii u bol'nykh s sindromom diabeticheskoy stopy. Otdalennyye rezul'taty lecheniya bol'nykh s khirurgicheskoy infektsiyey. Materialy Vserossiyskoy konferentsii s mezhdunarodnym uchastiyem, Moskva. 2006; 211-214. (In Russ.)]*

18. Амбросимова О. С. Профилактика развития вторичных некрозов у больных сахарным диабетом II типа после «малых» операций на стопе. Автореф. дисс. ... канд. мед. наук. М., 2006. 24 с. *[Ambrosimova O.S. Prevention of the development of secondary necrosis in patients with type II diabetes mellitus after "small" operations on the foot = Ambrosimova O. S. Profilaktika razvitiya vtorichnykh nekrozov u bol'nykh sakharnym diabetom II tipa posle «malykh» operatsiy na stope. Avtoref. diss. ... kand. med. nauk. M., 2006. 24 s. (In Russ.)]*

19. Кузин М. И., Костючёнок Б. М. Раны и раневая инфекция. М.: Медицина, 1990. 591 с. *[Kuzin M.I., Kostyuchenok B.M. Wounds and wound infection = Kuzin M. I., Kostyuchenok B. M. Rany i ranevaya infektsiya. M.: Meditsina, 1990. 591 s. (In Russ.)]*

20. Ширяев В. С.,Бугровская О. И., Шветский Ф. М. и др. Выбор оптимального метода анестезии у пациентов с острой хирургической инфекцией. Сборник научных трудов. 4-й международный конгресс «Раны и раневые инфекции» с конференцией «Проблемы анестезии и интенсивной терапии раневых инфекций». Москва. ИХВ. 26-28 ноября. 2018; 165–168. *[Shiryaev V. S., Bugrovskaya O. I., Shvetsky F. M., et al. Choice of the optimal method of anesthesia in patients with acute surgical infection = Shiryayev V. S.,Bugrovskaya O. I., Shvetskiy F. M. i dr. Vybor optimal'nogo metoda anestezii u patsiyentov s ostroy khirurgicheskoy infektsiyey. Sbornik nauchnykh trudov. 4-y mezhdunarodnyy kongress «Rany i ranevyye infektsii» s konferentsiyey «Problemy anestezii i intensivnoy terapii ranevykh infektsiy». Moskva. IKHV. 26-28 noyabrya. 2018; 165–168. (In Russ.)]*

21. Ширяев В. С., Гребенкина М. А., Бугровская О. И. и др. Потенцирование общей мультимодальной анестезии контактным лазерным воздействием на организм в области красного диапазона действия при высоких ампутациях нижних конечностей. Раны и раневые инфекции. 2019; 6 (1): 39–44. *[Shiryaev V. S., Grebenkina M. A., Bugrovskaya O. I. et al. Potentiation of general multimodal anesthesia by contact laser exposure to the body in the red range with high amputations of the lower extremities = Shiryayev V. S., Grebenkina M. A., Bugrovskaya O. I. i dr. Potentsirovaniye obshchey mul'timodal'noy anestezii kontaktnym lazernym vozdeystviyem na organizm v oblasti krasnogo diapazona deystviya pri vysokikh amputatsiyakh nizhnikh konechnostey. Rany i ranevyye infektsii. 2019; 6 (1): 39–44. (In Russ.)]*

Опыт лечения плантарных раневых и язвенных дефектов

А. И. Аникин, О. А Деденков, Д. В. Васильков, Ю. Н. Шестаков, В. В. Князев, А. М. Скворцов, Б. А. Чапарьян
ГБУЗ «Городская клиническая больница № 17 Департамента здравоохранения города Москвы»
Россия, 119620, Москва, ул. Волынская, д. 7

Контактное лицо: *Андрей Игоревич Аникин, email: anikin15@mail.ru*

В статье представлено клиническое наблюдение успешного лечения пациентки с длительно незаживающей плантарной трофической язвой пяточной области. Продемонстрирован результат кожной пластики нейропатической язвы пяточной области островковым кожно-фасциальным медиальным подошвенным лоскутом.

Ключевые слова: *плантарная трофическая язва, нейропатическая язва, пластическая хирургия, медиальный подошвенный лоскут.*

Для цитирования: *Аникин А. И., Деденков О. А., Васильков Д. В., Шестаков Ю. Н., Князев В. В., Скворцов А. М., Чапарьян Б. А. Опыт лечения плантарных раневых и язвенных дефектов. Раны и раневые инфекции. Журнал им. проф. Б. М. Костючёнка. 2019; 6 (3): 30–33.*

DOI: 10.25199/2408-9613-2019-6-3-30-33.

The experience of plantar wound and ulcers treatment

A. I. Anikin, O. A. Dedenkov, D. V. Vasilkov, Yu. N. Shestakov, V. V. Knyazev, A. M. Skvortsov, B. A. Chaparyan
City clinical hospital № 17
7, Volynskaya Str., Moscow, 119620, Russia

The article presents the clinical case of successful treatment of a patient with heel plantar trophic ulcer. The results of plastics a neuropathy heel ulcer by medial plantar island flap are demonstrated.

Key words: *plantar trophic ulcer, neuropathic ulcer, plastic surgery, medial plantar island flap.*

For citation: *Anikin A. I., Dedenkov O. A., Vasilkov D. V., Shestakov Yu. N., Knyazev V. V., Skvortsov A. M., Chaparyan B. A. The experience of plantar wound and ulcers treatment. Wound and Wounds Infections. The Prof. B. M. Kostyuchenok Journal. 2019; 6 (3): 30–33.*

Введение

Причины образования плантарных язв многообразны. Самыми частыми являются нейропатическая форма синдрома диабетической стопы, травмы и пролежни. Язвенные дефекты данной локализации плохо поддаются консервативному лечению, склонны к прогрессированию, приводя к ранней потере трудоспособности и инвалидизации [1–4].

Покровные ткани подошвы, а в особенности пяточной области, имея особое гистологическое строение (блестящий слой эпидермиса, соединительнотканные перемычки), уникальны в плане устойчивости к механическим нагрузкам. Восстановление раневых и язвенных дефектов данной локализации – одна из сложнейших проблем реконструктивной хирургии [1, 3–5].

В отделении гнойной хирургии ГБУЗ «ГКБ № 17 ДЗМ» за 2018–2019 годы находилось на лечении 28 пациентов с плантарными раневыми и язвенными дефектами различной этиологии.

Кожно-пластические вмешательства были проведены у 13 (59,1 %) больных. Ротационный кожно-фасциальный лоскут применили у 5 (38,4 %) пациентов с дефектами переднего отдела стопы. В 2 (15,4 %) случаях использован островковый кожно-фасциальный медиальный подошвенный лоскут. В 4 (30,8 %) наблюдениях (при локализации дефекта в области свода стопы) применили аутодермопластику. Пластика keystone лоскутом проведена у 1 (7,7 %) пациента с язвенным дефектом латеральной поверхности стопы. В 1 (7,7 %) случае при обширном раневом дефекте пяточной области выполнена итальянская пластика кожно-фасциальным лоскутом на временной питающей ножке.

Всем пациентам в послеоперационном периоде проводили полную разгрузку стопы в течение 1,5–2 месяцев. В последующем рекомендовали индивидуальный подбор ортопедической обуви.

В результате заживление первичным натяжением произошло у 10 (76,9 %) пациентов. У 2 (15,4 %) больных наблюдали частичный лизис аутодермотрансплантатов, что не повлияло на конечный результат лечения. У 1 (7,7 %) пациентки, которой была выполнена итальянская пластика, произошел полный некроз лоскута.

Ниже приводим описание клинического наблюдения успешного хирургического лечения пациентки

с нейропатической плантарной язвой пяточной области, которой выполнена кожная пластика островковым кожно-фасциальным медиальным подошвенным лоскутом. Данный лоскут впервые описан в 1990 г. A. Masquelet и соавт. Кровоснабжение лоскута осуществляется медиальной подошвенной артерией, являющейся продолжением задней большеберцовой артерии [4, 5].

Клиническое наблюдение

Больная М., 50 лет, *поступила в отделение гнойной хирургии ГБУЗ «ГКБ №17 ДЗМ» в плановом порядке по программе «Столица здоровья».*

При поступлении осмотрена хирургом. В общесоматическом статусе – без патологии. В общем анализе крови: гемоглобин 151 г/л, лейкоциты 5,1×10^9/л. Местный статус: в левой пяточной области по подошвенной поверхности – трофическая язва размерами 2×2×3 см со скудным серозным отделяемым, края язвы окружены гиперкератозом, гиперемия и местная гипертермия отсутствуют (рис. 1).

Рис. 1. *Внешний вид подошвенной поверхности левой стопы при поступлении: хроническая рана пяточной области (a), истинные размеры полости раны (b)*
Fig. 1. *The appearance of the left foot plantar surface upon admission: chronic wound of the calcaneal region (a), the true dimensions of the wound cavity presented (b)*

Из анамнеза известно, что в 1983 году пациентка оперирована по поводу арахноидальной кисты поясничного отдела позвоночника. Были выполнены ламинэктомия на уровне L5, вскрытие арахноидальной кисты. В послеоперационном периоде стала отмечать снижение чувствительности в области левой стопы и голени. В 1984 году на фоне нейропатиии на подошвенной поверхности левой пяточной области появился язвенный дефект. Пациентка неоднократно оперирована в различных стационарах. Производилось иссечение язвенного дефекта с различными видами пластик, но язва в левой пяточной области рецидивировала.

Госпитализирована с диагнозом: нейропатическая язва левой пяточной области.

В отделении больная дообследована: выполнена компьютерная томография левой стопы, при которой костно-деструктивных изменений не выявлено, отмечалась выраженная неравномерная кальцификация подошвенного апоневроза и ахиллова сухожилия в месте прикрепления к пяточной кости (рис. 2).

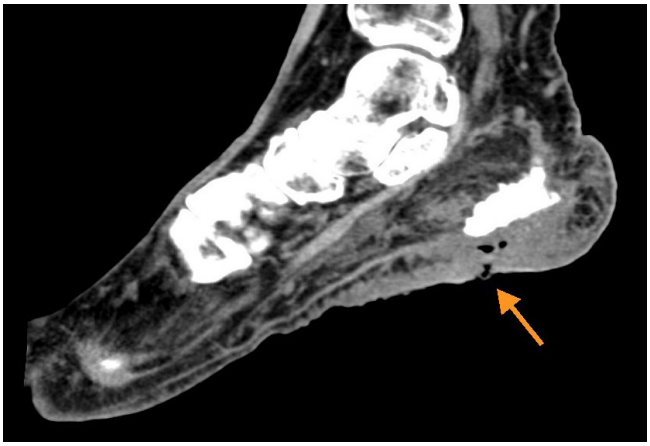

Рис. 2. *Компьютерная томография левой стопы: стрелкой указана область трофической язвы, расположенной в пределах мягких тканей*
Fig. 2. *Computed tomography of the left foot: the arrow indicates the trophic ulcer area located within the soft tissues*

При ультразвуковом ангиосканировании нижних конечностей выявлены признаки начальных проявлений атеросклероза артерий нижних конечностей. Проходимость глубоких и поверхностных вен была сохранена. Артериальный кровоток магистрального типа. На коже отмечено место прохождения медиальной подошвенной артерии и произведена разметка медиального подошвенного лоскута (рис. 3).

Рис. 3. *Произведена разметка медиального подошвенного лоскута под УЗИ-контролем*
Fig. 3. *Medial plantar flap was marked under ultrasound navigation*

После разметки лоскута больная была оперирована. Выкроен островковый медиальный подошвенный кожно-фасциальный лоскут на сосудистой ножке (рис. 4).

Рис. 4. *Выкроен островковый кожно-фасциальный медиальный подошвенный лоскут*
Fig. 4. *The islet fasciocutaneus medial plantar flap was cut*

Произведено радикальное иссечение язвы левой пяточной области. Выкроенный медиальный подошвенный лоскут перемещен на область иссеченной язвы (рис. 5).

Рис. 5. *Произведено радикальное иссечение язвы (a) и перемещение медиального подошвенного лоскута на область бывшего язвенного дефекта (b)*
Fig. 5. *Radical excision of the ulcer was performed (a) and the medial plantar flap was moved to the area of the ulcer defect (b)*

Донорская рана закрыта аутодермотрансплантатом толщиной 0,4 мм, взятым с того же бедра (рис. 6)

В послеоперационном периоде полностью была исключена нагрузка на стопу, проводилась антибактериальная (амоксициллина клавунат 1200 мг 2 раза в сутки, внутривенно, капельно), противовоспалительная

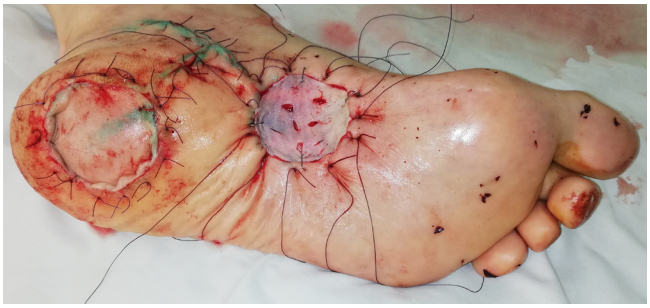

Рис. 6. *Внешний вид подошвенной поверхности левой стопы после операции*
Fig. 6. *The appearance of the left foot plantar surface after surgery*

терапия (кеторолак 1,0 внутримышечно при болях), антикоагулянтная терапия (фраксипарин 0,3 × 1 раз в день подкожно). Перевязки с раневым покрытием «Воскопран с повидон-йодом» (Все заживет®, Россия) через день.

Течение послеоперационного периода гладкое. Послеоперационные раны зажили первичным натяжением. Швы сняты на 12-е сутки, кожный лоскут без признаков ишемии. Аутодермотрансплантат прижился полностью. Язвенный дефект полностью ликвидирован (рис. 7).

Рис. 7. *Внешний вид подошвенной поверхности левой стопы через 2 недели после операции*
Fig. 7. *The appearance of the left foot plantar surface 2 weeks after surgery*

При контрольном осмотре через 2,5 месяца после операции – лоскут жизнеспособный, рецидива язвенного процесса нет, опорная функция стопы восстановлена полностью (рис. 8).

Рис. 8. *Внешний вид подошвенной поверхности левой стопы через 2,5 месяца после операции*
Fig. 8. *The appearance of the left foot plantar surface 2.5 months after surgery*

Пациентка ходит в ортопедической обуви. Работает в той же должности (преподавателем в ВУЗе).

Заключение

Таким образом, комплексный подход к лечению пациентов с плантарными раневыми и язвенными дефектами, включающий применение кожно-пластических вмешательств, позволяет добиться полной ликвидации язвенного процесса и сохранить опорную функцию стопы. Реконструктивные операции необходимо выполнять с учетом локализации язвенного дефекта. Так, для пластики плантарных язв переднего отдела стопы целесообразнее использовать ротационные лоскуты; закрытие дефектов пяточных областей лучше производить с помощью островкового медиального подошвенного лоскута; для пластики язв латеральной поверхности стопы можно рекомендовать keystone лоскут; раневые дефекты в области свода стопы могут быть ликвидированы при помощи аутодермопластики. Предлежащие к язве деформированные костные структуры и суставы необходимо резецировать перед пластическим закрытием в целях предупреждения рецидива язвообразования.

Конфликт интересов. Авторы заявляют об отсутствии конфликта интересов.
Финансирование. Исследование не имело спонсорской поддержки.

ЛИТЕРАТУРА / REFERENCES

1. Кичемасов С. Х., Скворцов Ю. Р. Кожная пластика лоскутами с осевым кровоснабжением при ожогах и отморожениях IV степени. СПб.: Гиппократ, 2012. 287 с. *[Kichemasov S. Kh., Skvortsov Yu. R. Skin grafting with flaps with axial blood supply for burns and frostbite of the fourth degree = Kichemasov S. KH., Skvortsov YU. R. Kozhnaya plastika loskutami s osevym krovosnabzheniyem pri ozhogakh i otmorozheniyakh IV stepeni. SPb.: Gippokrat, 2012. 287 s. (In Russ.)]*
2. Coruh A. Distally based perforator medial plantar flap: a new flap for reconstruction of plantar forefoot defects. Ann Plast Surg. 2004; 53: 404–408.
3. Boffeli T. J., Reinking R. Plantar rotational flap technique for panmetatarsal head resection and transmetatarsal amputation: a revision approach for second metatarsal head transfer ulcers in patients with previous partial first ray amputation. J Foot Ankle Surg. 2014; 53: 96–100.
4. Белоусов А. Е. Пластическая, реконструктивная и эстетическая хирургия. СПб.: Гиппократ, 1998. 744 с. *[Belousov A.E. Plastic, reconstructive and aesthetic surgery = Belousov A. Ye. Plasticheskaya, rekonstruktivnaya i esteticheskaya khirurgiya. SPb.: Gippokrat, 1998. 744 s. (In Russ.)]*
5. Верега Г. М., Фегю Л. Г. Некоторые особенности использования медиального подошвенного лоскута. Вопросы реконструктивной и пластической хирургии. 2010; 2 (33): 10–17. *[Verega G. M., Feghu L. G. Some features of the use of the medial plantar flap = Verega G. M., Fegyu L. G. Nekotoryye osobennosti ispol'zovaniya medial'nogo podoshvennogo loskuta. Voprosy rekonstruktivnoy i plasticheskoy khirurgii. 2010; 2 (33): 10–17. (In Russ.)]*

Длительная регионарная анальгезия в комплексной терапии обширных гнойно-некротических ран на фоне декомпенсированной артериальной и венозной недостаточности (клиническое наблюдение)

С. А. Оруджева[1], Л. А. Блатун[1,3], С. В. Сокологорский[2], М. А. Шеина[2], Т. Г. Турова[1], Ю. С. Пасхалова[1,3]

[1] ФГБУ «Национальный медицинский исследовательский центр хирургии им. А. В. Вишневского» Минздрава России
Россия, 117997, Москва, ул. Большая Серпуховская, д. 27
[2] ФГАОУ ВО «Первый Московский государственный медицинский университет им. И. М. Сеченова» Минздрава России
Россия, 119991, Москва, ул. Трубецкая, д. 8, стр. 2
[3] ФГАОУ ВО «Российский университет дружбы народов» Минобрнауки России
Россия, 117198, Москва, ул. Миклухо-Маклая, д.8

Контактное лицо: *Саида Алияровна Оруджева, osaida@rambler.ru*

Цель исследования: *демонстрация опыта успешного комплексного лечения циркулярной раны голени у пациентки с интенсивным болевым синдромом, обусловленным критической ишемией конечности и раневой инфекцией, которое стало возможным на фоне пролонгированной периферической блокады.*

Материалы и методы исследования. *Пациентка 72 лет с критической ишемией правой нижней конечности лечилась по поводу циркулярной гнойно-некротической раны голени с ноября 2016 по апрель 2017 года в Отделе ран и раневых инфекций ФГБУ «НМИЦ хирургии им. А. В. Вишневского» Минздрава России. При обследовании выявлена невозможность хирургической коррекции артериальной недостаточности правой нижней конечности. От ампутации нижней конечности больная отказалась. Для купирования болевого синдрома использовали длительную блокаду седалищного нерва (инфузия ропивакаина 6,0–8,0 мг/ч в периневральный катетер, до выполнения травматичных ежедневных перевязок применяли дополнительно болюсы ропивакаина по 100 мг). Интенсивность боли оценивали по визуальной аналоговой шкале (ВАШ), стремились к достижению интенсивности боли не более 3 баллов в покое и не более 4 баллов по ВАШ при движении.*

Результаты исследования. *Блокада седалищного нерва уменьшила интенсивность боли по ВАШ от 8–10 до 0–3 баллов, что обеспечило возможность продолжать лечение. В сумме продолжительность катетеризации седалищного нерва на этапах лечения составила 114 суток (18 + 41 + 23 + 32), максимальная продолжительность одной из катетеризаций периферического нерва – 41 сутки. Осложнений, связанных с катетеризацией нерва, у больной не наблюдали. Болевой синдром купирован, площадь раневого дефекта уменьшена в размерах. Выписана на амбулаторное лечение.*

Заключение. *Длительная периферическая анальгезия позволила выиграть время, необходимое для очищения поверхности раны от некротических тканей, терапии препаратами, улучшающими артериальное кровоснабжение конечности, и выполнения реконструктивных и восстановительных операций после перехода раневого процесса в репаративную стадию. Длительная периферическая блокада является необходимым условием успешного лечения обширных ран нижних конечностей, обусловленных недостаточностью артериального кровоснабжения в стадии критической ишемии, сопровождающихся интенсивным болевым синдромом.*

Ключевые слова: *боль при критической ишемии; гнойно-некротические раны на фоне артериальной ишемии и венозной недостаточности; проводниковая анестезия; пролонгированная проводниковая анальгезия; катетеризация периферических нервов.*

Для цитирования: *Оруджева С. А., Блатун Л. А., Сокологорский С. В., Шеина М. А., Турова Т. Г., Пасхалова Ю. С. Длительная регионарная анальгезия в комплексной терапии обширных гнойно-некротических ран на фоне декомпенсированной артериальной и венозной недостаточности (клиническое наблюдение). Раны и раневые инфекции. Журнал им. проф. Б. М. Костючёнка. 2019: 6 (3): 34–43.*

DOI: 10.25199/2408-9613-2019-6-3-34-43.

Prolonged regional analgesia in the complex treatment of extensive purulent-necrotic wounds on the background of decompensated arterial and venous insufficiency (case report)

S. A. Orudzheva[1], L. A. Blatun[1,3], S. V. Sokologorskiy[2], M. A. Sheina[2], T. G. Turova[1], Yu. S. Paskhalova[1,3]

[1] Federal State Budgetary Institution "A. V. Vishnevsky National Medical Research Center of Surgery" Ministry of Health of Russia
27 Bolshaya Serpukhovskaya Str., Moscow, 117997, Russia
[2] I. M. Sechenov First Moscow State Medical University
2/8 Trubetskaya Str., Moscow, 119991, Russia

[3] Federal State Autonomous Educational Institution of Higher Education "Peoples' Friendship University of Russia" Ministry of Education and Science of Russia
8 Miklukho-Maklaya Str., Moscow, 117198, Russia

Objective: *to demonstrate the successful complex treatment of a shin circular wound in a patient with intense pain due to critical limb ischemia and wound infection, which became possible against the background of prolonged peripheral blockade.*

Materials and methods. *A 72-year-old patient with critical ischemia of the right lower extremity was treated for a circular purulent-necrotic wound of the shin leg from November 2016 to April 2017 at the Wounds and Wound Infections Department of FSBI "A. V. Vishnevsky NRC of Surgery" Ministry of Health of Russia. An examination revealed the impossibility of right lower limb arterial insufficiency surgical correction. The patient refused amputation of the lower limb. For the relief of pain, a long-term blockage of the sciatic nerve was used (infusion of ropivacaine 6.0–8.0 mg / hr into the perineural catheter, additional 100 mg ropivacaine boluses were used before performing traumatic daily dressings). The intensity of pain was evaluated on a visual analogue scale (VAS), sought to achieve a pain intensity of not more than 3 points at rest and not more than 4 points on – when moving.*

Results. *Blockade of the sciatic nerve reduced the intensity of pain from 8–10 to 0–3 points, which made it possible to continue treatment. In total, the duration of sciatic nerve catheterization at the stages of treatment was 115 days (18 + 41 + 23 + 32), the maximum duration of one of the peripheral nerve catheterizations was 41 days. Complications associated with nerve catheterization were not observed in the patient. The pain syndrome is stopped, the area of the wound defect is reduced in size. Discharged for outpatient treatment.*

Conclusion. *Long-term peripheral analgesia made it possible to gain time necessary for cleansing the wound surface from necrotic tissues, therapy with drugs that improve arterial blood supply to the limbs, as well as for performing reconstructive and reconstructive operations after the wound process has passed to the reparative stage. Long-term peripheral blockade is a prerequisite for the successful treatment of extensive wounds of the lower extremities caused by insufficient arterial blood supply at the stage of critical limb ischemia, accompanied by intense pain.*

Key words: *pain in critical limb ischemia; necrotic wounds on the background of arterial ischemia and venous insufficiency; conduction anesthesia; conduction prolonged analgesia; catheterization of peripheral nerves.*

For citation: *Orudzheva S. A., Blatun L. A., Sokologorskiy S. V., Sheina M. A., Turova T. G., Paskhalova Yu. Prolonged regional analgesia in the complex treatment of extensive purulent-necrotic wounds on the background of decompensated arterial and venous insufficiency (case report). Wounds and wound infections. The Prof. B. M. Kostyuchenok Journal. 2019; 6 (3): 34–43.*

Введение

Распространенный атеросклероз аорты и артерий нижних конечностей приводит к прогрессирующей ишемии пораженной конечности с появлением трудно купируемой интенсивной боли даже в покое и трофических нарушений (трофические язвы, гнойно-некротические раны, сухая или влажная гангрена) [1]. Ишемия, боль, раневой дефект, хроническое воспаление, присоединение инфекции – все указанные факторы усугубляют течение заболевания и при длительном течении приводят к развитию хронического болевого синдрома [2]. Болевой синдром, обусловленный центральной ишемической и воспалительной сенситизацией, ведет к нарушению деятельности органов и систем организма и к высокому риску интра- и послеоперационных осложнений [3]. Качество обезболивания у пациентов с критической ишемией нижних конечностей в периоперационном периоде в большинстве случаев остается неудовлетворительным [4]. Типичная картина, характерная для данных больных: круглосуточно опущенная с кровати нога, выраженный отек пораженной конечности, трудно купируемый болевой синдром, депрессия и бессонница [5].

Гипоксия тканей всегда сопровождается появлением ишемической боли. Ситуацию усугубляют наличие обширных, иногда даже циркулярных дефектов тканей на стопе и голени, присоединение инфекции, нарастание гидростатического и воспалительного отеков и, как следствие, усиление интенсивности боли. Сохранение пораженной конечности становится практически невозможным, и с целью спасения жизни больному в рутинной клинической практике выполняют первичную ампутацию конечности, часто на уровне бедра. Разорвать патологический круг (ишемия-боль-отек-воспаление-прогрессирование ишемии) можно, купировав болевой синдром. Отсутствие боли у пациентов, имеющих раны на фоне критической ишемии, – основополагающее условие успешного лечения! Наличие постоянной боли высокой интенсивности осложняет пошаговое хирургическое лечение (восстановление кровообращения в конечности, санация очага инфекции, пластика обширных раневых дефектов), так как увеличиваются риски кардиальных, дыхательных, тромбоэмболических осложнений. Неадекватно купированная боль удлиняет сроки выздоровления пациента, увеличивая также и стоимость лечения [6, 7, 8].

Согласно международным клиническим рекомендациям, лечение периоперационной боли основано на мультимодальном подходе и принципе упреждающей анальгезии [9, 10]. Пациенты с критической ишемией уже поступают с выраженным болевым синдромом, длительность которого может варьировать от одного месяца до полутора лет, при этих обстоятельствах

упреждающая анальгезия невозможна. Системная анальгезия важна и должна применяться, если нет противопоказаний. В большинстве случаев больные до госпитализации самостоятельно принимают нестероидные противовоспалительные препараты (НПВП) и анальгетики, длительный прием которых нередко приводит к осложнениям системного характера (язвенные дефекты желудочно-кишечного тракта, желудочно-кишечные кровотечения, перфорации язвы желудка или двенадцатиперстной кишки, поражения почек) [11]. Регионарная продленная анальгезия, в отличие от системной, способна полностью блокировать афферентные ноцицептивные импульсы на уровне трансмиссии и купировать боль. После того как боль купирована или значительно уменьшена ее интенсивность, пациенты с хронической артериальной недостаточностью даже в стадии критической ишемии пораженной конечности могут принять горизонтальное положение и выспаться. А как только больной перестает опускать ногу, отеки уменьшаются и исчезают, восстанавливаются нарушенная микроциркуляция и метаболизм тканей в ране. Появляются аппетит, интерес к жизни, сотрудничество с медперсоналом в работе над спасением пораженной конечности. Длительная комплексная терапия (хирургические обработки гнойных очагов, хирургические и терапевтические мероприятия, направленные на улучшение кровообращения в нижней конечности, местное лечение раны) становится вполне переносимой в условиях отсутствия боли.

Регионарная анальгезия улучшает микроциркуляцию вследствие симпатической блокады, уменьшает тенденцию к гиперкоагуляции и тромботическим осложнениям, способствует вымыванию метаболитов из пораженных тканей. Особенно привлекательны периферические продленные блокады, поскольку не оказывают существенного влияния на функции жизненно важных систем (сердечно-сосудистой, дыхательной, выделительной) и безопасны для пациентов, принимающих непрямые антикоагулянты и дезагреганты (например, варфарин, клопидогрел).

Учитывая перечисленные достоинства длительной проводниковой анальгезии, ниже приводим клиническое наблюдение, демонстрирующее ее эффективность и безопасность при наличии обширных гнойно-некротических ран голени и стопы, развившихся вследствие хронической артериальной недостаточности в стадии критической ишемии пораженной конечности и невозможности ее хирургической коррекции в сочетании с выраженной хронической лимфовенозной недостаточностью.

Клиническое наблюдение

Больная С., 72 лет, *поступила в Отдел ран и раневых инфекций ФГБУ «НМИЦ хирургии им. А. В. Вишневского» 07.11.2016 с диагнозом: варикозное расширение вен нижних конечностей с язвой и воспалением (лечащий врач Аскеров Н. Г.).*

При поступлении предъявляла жалобы на наличие обширных ран правых стопы и голени, интенсивные боли в правой нижней конечности, повышение температуры тела в вечерние часы до 38,5 °С. Впервые отметила появление трофической язвы на правой голени летом 2015 года. Лечилась по месту жительства без значительного эффекта. Боли появились в конце августа 2016 года, с целью обезболивания принимала таблетки кетарола (по 40,0 мг в сутки). Размеры трофической язвы постепенно увеличивались, интенсивность боли нарастала. С октября для обезболивания дополнительно принимала трамадол.

В анамнезе варикозная болезнь нижних конечностей, хроническая венозная недостаточность, артериальная гипертензия, аутоиммунный тиреоидит (медикаментозный эутиреоз).

При осмотре: *вес – 100,0 кг, рост—164,0 см, ИМТ = 37,0 кг/м^2 (ожирение 2 ст.). Общее состояние ближе к средней степени тяжести, стабильное. Кожные покровы бледно-розовые, сухие, теплые, чистые. Аускультативно дыхание везикулярное, проводится во все отделы, хрипов нет. ЧДД = 14 в мин. Тоны сердца ясные, ритм правильный, шумов нет. АД 135/80 мм рт. ст., ЧСС = 86 уд./мин. Живот не вздут, правильной формы, равномерно участвует в акте дыхания, при пальпации мягкий, безболезненный во всех отделах. Мочеиспускание не нарушено, дизурии нет. Симптом поколачивания отрицательный с обеих сторон. Стул регулярный, оформленный, обычной окраски.*

Локальный статус: *правые стопа и голень отечны. От основания пальцев по тыльной поверхности до границы средней и верхней третей голени циркулярно расположена гнойно-некротическая рана. Рана покрыта некротическим струпом, местами отслаивающимся и обнажающим некротизированные подлежащие ткани. Кожа вокруг раны пигментирована, индуративно изменена. Отделяемое из-под струпа гнойное, со зловонным запахом (рис. 1).*

По данным обследования при поступлении:

Клинический анализ крови: *гемоглобин – 102 г/л, Ht – 32,0 %, лейкоциты – 12,3 × 10^9/л, тромбоциты – 550 × 10^9/л. СОЭ – 30 мм/ч.*

Биохимический анализ крови: *мочевина – 14,6 ммоль/л, креатинин – 165 мкмоль/л, билирубин общ. – 4,5 мкмоль/л, белок – 65 г/л, мочевая кислота – 700 мкмоль/л, С-реактивный белок – 20 мг/л, миоглобин – 275 нг/мл, сывороточное железо – 5,0 мкмоль/л, калий – 5,5 ммоль/л, натрий – 141 ммоль/л.*

Коагулограмма: *фибриноген – 8,6 г/л, АЧТВ – 33 с, тромбиновое время – 21 с, ПТИ – 33,0 %, активность антитромбина III – 133,0 %.*

Рис. 1. *Внешний вид правой стопы и голени при поступлении в стационар*
Fig. 1. *Appearance of right foot and shin surfaces at admission presented*

Анализ мочи: *удельный вес — 1,025, белок — 0,0 г/л, прозрачность — мутная, цвет — светло-желтый, лейкоциты — 2–3 в поле зрения, эритроциты — 0–2 в поле зрения.*

Микробиологическое исследование (биоптат из раны): *Pseudomonas pseudoalcaligenes — 1,0 × 10^8 КОЕ/г, Staphylococcus epidermidis — 1,0 × 10^8 КОЕ/г, Scedosporium spp.(плесневые грибы).*

Рентгенография органов грудной клетки: *данных о наличии очаговых и инфильтративных изменений в легочной паренхиме не получено.*

Цветное дуплексное сканирование вен нижних конечностей: *исследованные поверхностные и глубокие вены обеих нижних конечностей проходимы. Варикозное расширение ствола большой подкожной вены и притоков малой подкожной вены справа. Лимфостаз обеих нижних конечностей.*

МСКТ-ангиография подвздошных артерий и артерий нижних конечностей: *распространенный атеросклероз аорты и артерий нижних конечностей. Стеноз аорты на уровне бифуркации до 85,0 %. Окклюзия общей подвздошной артерии справа. Окклюзия поверхностной бедренной артерии в проксимальной трети. Стеноз подколенной артерии справа 65,0 %. Многочисленные окклюзии малоберцовой артерии справа. Стеноз общей подвздошной артерии слева 50,0 %. Окклюзия внутренней подвздошной артерии слева. Стеноз общей бедренной артерии слева 70,0–75,0 %. Субокклюзия подколенной артерии слева. Субокклюзия тибиоперонеального ствола. Задняя большеберцовая артерия и малоберцовая артерия с локальными окклюзиями. Раневой дефект правой голени. Варикозное расширение вен правых голени и бедра. Лимфедема обеих голеней.*

ЭХО-КГ: *размеры полостей сердца в норме. Гипертрофия миокарда левого желудочка. Локальных нарушений сократимости нет. Кальций в створках аортального и в фиброзном кольце митрального клапанов. Сбросов крови нет. Сократительная функция левого желудочка минимально снижена. Признаки атеросклероза расширенного восходящего отдела аорты. УО: 44 мл. ФВ: 57,0 %. МОС: 3,7л/мин.*

Консультация терапевта: *гипертоническая болезнь II ст., 3 ст., риск ССО 3. Хронический аутоиммунный тиреоидит. Гипотиреоз, медикаментозная компенсация. Назначено: Конкор® 2,5 мг утром, Диротон® 10 мг утром, верошпирон 25 мг утром, аторвастатин 5,0 мг/сутки, L-тироксин 100 мкг утром, торасемид 5,0 мг через день, омепразол 20,0 мг 2 раза в сутки.*

Консультация сосудистого хирурга: *по данным МСКТ-ангиографии, у больной распространенный атеросклероз аорты и артерий нижних конечностей. Раневой дефект правой голени. Варикозное расширение вен правых голени и бедра. Лимфедема обеих голеней. В связи с имеющимся циркулярным язвенным дефектом средней и нижней третей правой голени выполнение сосудистой шунтирующей операции невозможно. Показана консультация эндоваскулярного хирурга. К комплексному лечению добавить фраксипарин 0,3 мл п/к 2 раза в сутки.*

Консультация эндоваскулярного хирурга: *ввиду выраженной почечной недостаточности попытка рентгенэндоваскулярной реваскуляризации в настоящее время невозможна. Рекомендована коррекция хронической почечной недостаточности и повторная консультация.*

Учитывая все вышеперечисленные обстоятельства, прогноз для сохранения пораженной конечности был сомнительным, а риск генерализации инфекции с возможным развитием сепсиса — высоким. От предложенной высокой ампутации пациентка категорически отказалась. В связи с чем принято решение местное лечение проводить в управляемой абактериальной среде (УБЛ-001-АМС,

Россия) и с целью возможного улучшения перфузии тканей голени и стопы к протоколу лечения добавить ПГЕ$_1$ (вазапростан по 60 мкг в сутки, внутривенно капельно, медленно).

Спустя 10 суток комплексного лечения в условиях сочетанной анестезии: проводниковая анестезия седалищного и бедренного нервов справа (ропивакаин, всего 200,0 мг) и внутривенная анестезия (пропофол 170,0 мг с фентанилом 200,0 мкг) – удалось выполнить хирургическую обработку гнойного очага с использованием гидрохирургического скальпеля (VersaJet®, Smith&Nephew, Великобритания). После операции к терапии добавлен ципрофлоксацин по 400,0 мг 2 раза в сутки внутривенно и флюконазол по 150,0 мг 1 раз в сутки внутрь, а также бифидумбактерин 5 доз 3 раза в сутки внутрь.

На фоне проводимой антибактериальной терапии у больной развилась аллергическая реакция в виде генерализованной сливной сыпи на коже конечностей, туловища и шеи. Появился отек обеих стоп и краев раневого дефекта. Антибиотик отменен. Назначены антигистаминные препараты, на фоне которых проявления аллергии уменьшились, но спустя трое суток отмечено прогрессирование почечной недостаточности (мочевина – 22,0 ммоль/л, креатинин – 141,0 ммоль/л). Дополнительно назначен фуросемид по 40,0 мг внутривенно струйно и преднизолон по 30,0 мг в сутки внутривенно.

Увеличилась интенсивность болевого синдрома: на фоне системной анальгезии НПВП и трамадолом пациентка не спала в течение 7 суток, постоянно сидела с опущенной ногой. В положении сидя интенсивность боли в покое по ВАШ оценивала на уровне 6–7 баллов, а при движении – в 8–10 баллов.

Для купирования болевого синдрома в плановом порядке выполнена катетеризация периневрального пространства правого седалищного нерва (по G. Labat) и бедренного нерва справа под контролем УЗИ и нейростимулятора. Введено суммарно 200,0 мг ропивакаина (по 20,0 мл 0,5 % раствора). Развилась моторная блокада в течение 40 минут. Больная приняла горизонтальное положение и уснула. Через 3 часа подключена помпа к катетеру седалищного нерва (ропивакаин 0,2 %, υ = 6,0 мл/ч). В дальнейшем скорость инфузии колебалась от 8 до 10 мл/ч в зависимости от выраженности болевого синдрома. За 40 минут перед ежедневными травматичными перевязками ропивакаин вводили в периневральный катетер болюсно (15,0–20,0 мл 0,5 % раствора), дополнительно повторяли болюсное введение ропивакаина на ночь. На этом фоне удавалось добиться снижения интенсивности болевого синдрома по ВАШ в покое от 0 до 2 баллов, при движении – от 0 до 4 баллов.

На фоне терапии почечная недостаточность продолжала нарастать: мочевина – 32,8 ммоль/л, креатинин – 323,0 мкмоль/л, сохранялись выраженные отеки стоп и голеней, проявления аллергии. При этом по данным ультразвукового дуплексного сканирования почечных артерий патологических изменений выявлено не было.

Консилиумом определено, что ухудшение состояния связано с наличием обширной гнойно-некротической раны и сохраняющейся на фоне резорбции интоксикацией. От ампутации пациентка продолжала категорически отказываться. Рекомендовано продлить проводимые дезинтоксикационную и инфузионную терапию, форсированный диурез, введение преднизолона в связи с сохраняющейся выраженной реакцией гиперчувствительности, ежедневные перевязки (обработка ран растворами антисептиков, повязки с антимикробными и антимикотическими препаратами), ангиопротекторное, антикоагулянтное и дезагрегантное лечение.

Спустя еще неделю комплексного лечения отмечена положительная динамика: разрешение почечной недостаточности (суточный диурез – 4400 мл, креатинин – 127,0 мкмоль/л, калий – 4,8 ммоль/л, натрий – 135,0 ммоль/л). Локальный статус: отека правой стопы нет. Циркулярная гнойно-некротическая рана с тенденцией к демаркации и уменьшением серозно-гнойного отделяемого. Сохранялся отек левой стопы и пастозность левой голени.

Назначенное лечение продолжено в прежнем объеме, и спустя еще неделю отеки обеих стоп были ликвидированы, боли в правой нижней конечности не беспокоили, диурез поддерживался на уровне не менее 3 литров в сутки, нормализовались биохимические показатели: мочевина – 5,0 ммоль/л, креатинин – 64,0 мкмоль/л, калий – 3,7 ммоль/л, натрий – 134,0 ммоль/л); сохранялись пастозность голеней, шелушение кожи и легкий зуд. Больная переведена на метипред (по 4,0 мг в сутки), был отменен фуросемид.

Улучшение в общем состоянии пациентки позволило выполнить повторную хирургическую обработку гнойно-некротической раны правой голени (спустя 1 месяц после первой операции) под проводниковой анестезией седалищного и бедренного нервов. После выполнения операции периневральные катетеры удалены (длительность катетеризации составила 18 суток), ткани в области расположения катетеров без признаков воспаления.

В послеоперационном периоде применяли системную анальгезию (кетопрофен по 100,0 мг 2 раза в сутки и трамадол 2,0 мг внутримышечно на ночь). Болевой синдром пациентка оценивала как умеренный (от 2 до 4 баллов по ВАШ). На фоне проводимого лечения отмечали положительную динамику в местном статусе: рана уменьшилась в размерах за счет краевой эпителизации, вторичные некрозы отсутствовали, на оставшейся раневой поверхности отмечали переход во вторую стадию течения раневого процесса. В связи со стабилизацией общего состояния, выраженным улучшением состояния раны больная была выписана с рекомендацией продолжить

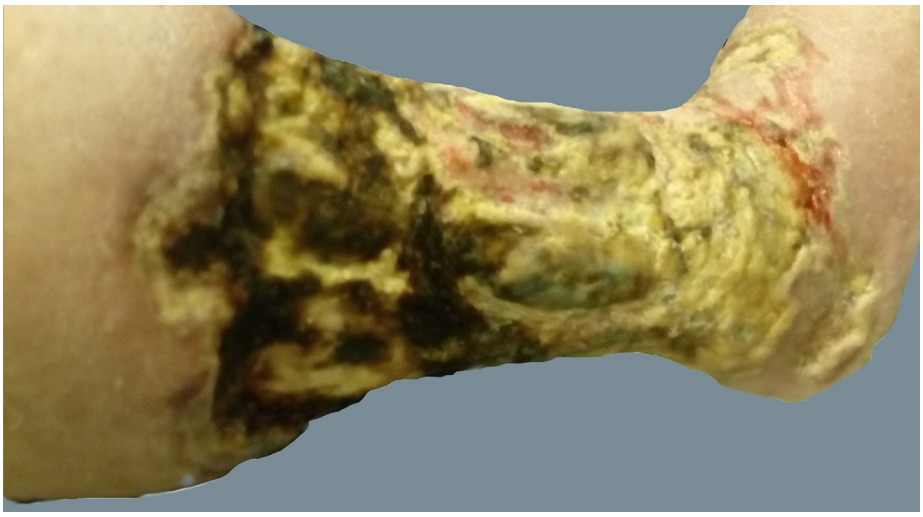

Рис. 2. *Внешний вид правой голени при повторной госпитализации*
Fig. 2. *Appearance of the right shin with repeated hospitalization presented*

подобранное в стационаре общее и местное лечение амбулаторно под наблюдением хирурга.

Спустя месяц после выписки из-за ухудшения состояния госпитализирована повторно. На фоне самостоятельного прекращения приема антикоагулянтов, гепариноидов и глюкокортикостероидов возобновились интенсивные боли в правой голени и не купировались приемом НПВП. Рана увеличилась в размерах, наряду с участками краевой эпителизации и грануляционной тканью появились очаги некрозов подкожной жировой клетчатки, ахиллова сухожилия и мышц голени (рис. 2).

По данным обследования при повторной госпитализации:

Анализ крови: *гемоглобин – 95,0 г/л, Ht – 31,8 %, лейкоциты – 15,4 × 10^9/л, тромбоциты – 548,0 × 10^9/л.*

Биохимический анализ крови: *мочевина – 19,84 ммоль/л, креатинин – 167,0 мкмоль/л, билирубин общий – 4,86 мкмоль/л, белок общий – 66,0 г/л, мочевая кислота – 706,0 мкмоль/л, С-реактивный белок – 23,0 мг/л, миоглобин – 322,0 нг/мл, сывороточное железо – 5,4 мкмоль/л, калий – 5,8 ммоль/л, натрий – 141,0 ммоль/л.*

Коагулограмма: *фибриноген – 8,3 г/л, АЧТВ – 34,0 с, тромбиновое время – 21,0 с, ПТИ – 35,0 %, активность антитромбина III – 131,0 %, МНО – 3,8.*

Парат-гормон: *37,6 пг/мл (N 15,0–65,0 пг/мл).*

Онкомаркеры: *раково-эмбриональный антиген – 0,6 нг/мл (N < 6,5 нг/мл), СА 15-3 – 8,0 Ед/мл (N < 25,0 Ед/мл), СА 125 – 15,0 Ед/мл (N < 35,0 Ед/мл), СА 19-9 – 4,3 Ед/мл (N < 27,0 Ед/мл).*

Анализ мочи: *удельный вес – 1,025, белок – 0,0 г/л, прозрачность – мутная, цвет – светло-желтый, лейкоциты – 12-15 в поле зрения, эритроциты – 0-2 в поле зрения.*

Возобновлено комплексное лечение: *Диротон® 5,0 мг утром, Конкор® 2,5 мг утром, верошпирон 25,0 мг утром, аторвастатин 5,0 мг/сутки, фолиевая кислота 2,0 мг в сутки, L-тироксин 100,0 мкг утром, торасемид 5,0 мг через день, омепразол 20,0 мг 2 раза в сутки, преднизолон 60,0 мг в сутки внутривенно, Вессел Дуэ Ф 600,0 мг в сутки внутривенно, фраксипарин 0,3 мл 2 раза в сутки.*

С целью обезболивания в качестве компонента мультимодальной анальгезии выполнена катетеризация правого седалищного нерва под контролем нейростимуляции по G. Labat. Введено 20,0 мл 0,5 % раствора ропивакаина, боль купирована (интенсивность боли в покое до введения ропивакаина по ВАШ 6–7 баллов, после – 0 баллов). Подключена помпа, скорость введения ропивакаина 0,2 % раствора 8–10 мл/ч, перестала опускать ногу, в горизонтальном положении болей нет, ночью спит без опиоидов и НПВП. За 40 минут до выполнения ежедневной перевязки в периневральный катетер болюсно вводили 20,0 мл 0,5 % раствора ропивакаина, что обеспечивало безболезненные манипуляции в ране: смена повязок с антисептиками и мазями на основе ПЭГ, частичные некрэктомии, периодические биопсии.

Выполнена повторная хирургическая обработка раны. Продолжено местное лечение с использованием современных мазей на полиэтиленгликолевой основе: рану обрабатывали раствором антисептика (Лавасепт®, B. Braun, Германия), чередовались перевязки с мазями Офломелид® (Курган-Синтез, Россия) и Стелланин®-ПЭГ 3,0 % (Фармпрепарат, Россия).

Катетер к седалищному нерву, установленный при повторной госпитализации, продолжал бесперебойно функционировать в течение 41 суток, но к этому сроку на коже в области расположения катетера появилась гиперемия диаметром до 4,0 мм. Катетер пришлось

удалить, область воспаления кожи обработать антисептиком (1,0 % раствор йодопирона). Признаки воспаления полностью исчезли через 4 суток на фоне местного лечения (мази на ПЭГ-основе). Для обезболивания во время этапных хирургических обработок и расширенных перевязок, а также для последующей пролонгированной постманипуляционной анальгезии выполнена катетеризация седалищного нерва на 2,0 см ниже области, где было диагностировано воспаление. Дозы ропивакаина для обеспечения блокады седалищного нерва во время операции, болюсы ропивакаина перед перевязками и на ночь, а также дозы 0,2 % раствора, вводимого через помпу, были аналогичны тем, что применяли во время предыдущей катетеризации нерва. Катетер использовался в течение 23 суток, затем дислоцировался и был удален. Место расположения дислоцированного катетера без признаков воспаления.

Регионарная анальгезия в данном случае позволила контролировать интенсивность болевого синдрома, обусловленного как ишемией пораженной нижней конечности, так и наличием обширной гнойно-некротической раны голени. Этапные хирургические обработки, местное лечение, комплексная интенсивная терапия в конечном счете позволили подготовить рану к пластике (рис. 3).

Первым этапом под проводниковой анестезией (под контролем нейростимулятора выполнена катетеризация седалищного нерва по G. Labat, которая в дальнейшем длилась в течение 32 суток) проведена повторная хирургическая обработка раны с частичной аутодермопластикой. Далее с интервалом в 10–14 суток провели еще 2 пластические операции на голени расщепленными перфорированными кожными трансплантатами (рис. 4).

По мере ликвидации раневого дефекта и уменьшения площади раневой поверхности интенсивность болевого синдрома значительно уменьшалась (максимально по ВАШ 4 балла), соответственно, отпала необходимость в регионарной анальгезии, так как боль полностью купировалась применением НПВП. Оставшийся раневой дефект (9 × 6 см) с незначительным серозно-гнойным отделяемым, признаками эпителизации и формированием зрелой грануляционной ткани, а также рана в пяточной области размером 2 × 3 см с активной островковой и краевой эпителизацией заживали вторичным натяжением в амбулаторных условиях (рис. 5). Хронология болезни представлена в табл. 1.

Обсуждение

Распространенный атеросклероз аорты и артерий нижних конечностей приводит к прогрессирующей ишемии нижней конечности, гангрене и в большинстве случаев – к ампутации пораженной конечности на уровне бедра, то есть к неизбежным инвалидности и/или снижению качества жизни. В данном клиническом наблюдении критическая ишемия пораженной конечности сочеталась с выраженной лимфовенозной недостаточностью, наличием обширных ран стопы и голени с высокой обсемененностью бактериальной и грибковой флорой, аллергическим дерматитом, регрессирующим только на фоне постоянного приема глюкокортикостероидов. Хирургическая коррекция кровообращения в пораженной конечности была невозможна, что значительно усложняло возможность ее сохранения.

Рис. 3. *Внешний вид передне-наружной поверхности правой голени перед началом реконструктивного этапа хирургического лечения*
Fig. 3. *The appearance of the anteroposterior surface of the right shin before the start of the reconstructive stage of surgical treatment*

Рис. 4. *Внешний вид правой голени после аутодермопластики расщепленными перфорированными кожными трансплантатами*
Fig. 4. *Appearance of the right shun after performed autodermoplasty with split perforated skin grafts*

Рис. 5. *Внешний вид правой голени после заживления ран*
Fig. 5. *Appearance of the right shin after wound healing*

Длительная регионарная периферическая анальгезия позволила выиграть время, необходимое для выполнения этапных хирургических обработок гнойно-некротических очагов, проведения сосудистой терапии, улучшающей артериальное кровоснабжение конечности, и подготовки к выполнению реконструктивных и восстановительных операций. По мере улучшения состояния тканей зоны поражения, сокращения площади раневой поверхности уменьшилась интенсивность болевого синдрома, что позволило перейти к системной анальгезии. Общая длительность катетеризации седалищного нерва составила 114 суток (18 + 41 + 23 + 32). Из ожидаемых осложнений при катетеризации периневрального пространства у пациентки с ожирением, длительной терапией глюкокортикостероидами, высокой степенью обсемененности ран госпитальными штаммами бактерий и грибов наибольшие опасения представляли инфекционные. Избежать серьезных осложнений позволило строгое соблюдение асептики и антисептики. Один раз в 5–6 суток в условиях перевязочной проводили контроль места расположения катетера, обработку антисептиками, затем его тщательно фиксировали лейкопластырем. Фильтр на катетере меняли каждые 24–48 часов. Инфузия анестетика через эластомерную одноразовую помпу также уменьшила риск инфицирования катетера.

Все перечисленные выше превентивные мероприятия позволили исключить развитие инфекционных осложнений, не считая небольшой (до 4 мм в диаметре) гиперемии кожи вокруг места входа

Таблица 1. *Хронология истории болезни*

Table 1. *Chronology of the medical history*

До госпитализации рана на правой голени существовала в течение 1 года и 3 мес, болевой синдром – в течение последних 4 мес по ВАШ на уровне 6–7 баллов Before hospitalization wound on the right shin there presented for 1 year and 3 months, pain in the last 4 months VAS scores was at 6–7 points	Первая госпитализация First hospitalization 07.11.2016	Обследование, консервативная терапия, местное лечение раны. Системная анальгезия (НПВП + трамадол) Examination, conservative therapy, local treatment of wounds. Systemic analgesia (NSAIDs + tramadol)
Операция № 1: хирургическая обработка гнойного очага правой голени First intervention: purulent focus of right shin surgical debridement	18.11.2016	Анестезия: блокада седалищного и бедренного нервов Anesthesia: sciatic and femoral nerve block
Аллергическая реакция на антибиотик. Нарастание болевого синдрома: ВАШ 8–10 баллов Allergic reaction to an antibiotic. The increase in pain level to 8–10 points by VAS	20.11.2016	Терапия аллергического дерматита, сердечной и почечной недостаточности. Назначен преднизолон Therapy of allergic dermatitis, heart and kidney failure. Prednisone 60 mg per day was prescribed
На фоне продленной анальгезии интенсивность боли по ВАШ от 0 до 3 баллов Against the background of prolonged analgesia, the intensity of pain according to VAS score from 0 to 3 points	28.11.2016	Катетеризация седалищного и бедренного нервов Catheterization of the sciatic and femoral nerves
Операция № 2: повторная хирургическая обработка гнойного очага правой голени. После операции проводили системную анальгезию (кетопрофен 100,0 мг в/м 2 раза в сутки и трамадол 100,0 мг в/м). ВАШ – 4 балла Second intervention: purulent focus of right shin re-surgical debridement. After the operation systemic analgesia was performed (ketoprofen 100.0 mg IM 2 times a day and tramadol 100.0 mg IM). VAS – 4 points	15.12.2016	Анестезия проводниковая. После операции катетеры к нервам удалены. Длительность катетеризации периферических нервов составила 18 сут After surgery, the catheters to the nerves are removed. The duration of peripheral nerve catheterization was 18 days
Улучшение самочувствия, уменьшение болевого синдрома Improving health, reducing pain	Выписана Discharged 23.12.2016	Рекомендовано продолжить подобранное лечение амбулаторно It is recommended to continue the selected outpatient treatment
Ухудшение состояния на фоне самостоятельного прекращения лечения. Рана увеличилась в размерах, появились участки некрозов мышц голени. Интенсивный болевой синдром до 8–10 баллов по ВАШ Deterioration on the background of self-discontinuation of treatment. The wound increased in size, areas of necrosis of the leg muscles appeared. Intense pain up to 8-10 points according to VAS	Повторная госпита-лизация Re-hospitalization 17.01.2017	
	19.01.2017	Катетеризация седалищного нерва Sciatic nerve catheterization
Операция № 3: повторная хирургическая обработка гнойно-некротической раны правой голени. На фоне продленной анальгезии интенсивность боли снизилась до 3 баллов по ВАШ Third intervention: purulent wound of right shin re-surgical debridement. Against the background of prolonged analgesia, the intensity of pain decreased to 3 points according to VAS	28.02.2017	Катетер к седалищному нерву удален (длительность катетеризации составила 41 сут). Повторная катетеризация седалищного нерва The sciatic nerve catheter was removed (the duration of catheterization was 41 days). Re-catheterization of the sciatic nerve
Операция № 4: частичная аутодермопластика раны правой голени расщепленными перфорированными кожными трансплантатами Fourth intervention: partial autodermoplasty of the right shin wound with split perforated skin grafts	23.03.2017	Катетер к седалищному нерву удален (катетеризация проходила в течение 23 сут). Повторная катетеризация седалищного нерва The sciatic nerve catheter was removed (catheterization duration was 23 days). Re-catheterization of the sciatic nerve
Операция № 5:частичная аутодермопластика раны правой голени расщепленными перфорированными кожными трансплантатами Fifth intervention: partial autodermoplasty of the right shin wound with split perforated skin grafts	03.04.2017	Проводниковая анестезия Conduction anesthesia

Операция № 6: частичная аутодермопластика раны правой голени расщепленными перфорированными кожными трансплантатами Sixth intervention: partial autodermoplasty of the right shin wound with split perforated skin grafts	11.04.2017	Проводниковая анестезия Conduction anesthesia
Интенсивность болевого синдрома после пластики раны уменьшилась. ВАШ < 4 баллов The intensity of the pain syndrome after wound repair decreased. VAS < 4 points	24.04.2017	Катетер к седалищному нерву удален (катетеризации длилась в течение 32 сут) The sciatic nerve catheter was removed (catheterization was 32 days)
	Выписана Discharged 28.04.2017	Рекомендовано продолжить лечение амбулаторно It is recommended to continue treatment on an outpatient basis

катетера, который использовался к этому моменту уже 41 сутки. Неврологических нарушений и нарушений гемодинамики у больной зарегистрировано не было.

Заключение

Катетеризация периферических нервов для проведения длительной периоперационной анальгезии у пациентов с интенсивным болевым синдромом, обусловленным как нарушением кровообращения в конечности, так и наличием обширной раны, при строгом соблюдении правил асептики и антисептики эффективна и безопасна. Пролонгированная регионарная периферическая анальгезия является необходимым условием успешного лечения обширных ран нижних конечностей у пациентов с хронической артериальной недостаточностью в стадии критической ишемии, соблюдение которого обеспечивает возможность поэтапного комплексного хирургического и консервативного лечения.

Конфликт интересов. Авторы заявляют об отсутствии конфликта интересов.

Финансирование. Исследование не имело спонсорской поддержки.

ЛИТЕРАТУРА / REFERENCES

1. Покровский А. В. Клиническая ангиология. М.: Медицина, 2000. 368 с. *[Pokrovsky A. V. Clinical angiology = Pokrovskiy A. V. Klinicheskaya angiologiya.- M.: Meditsina, 2000. 368 s. (In Russ.)]*
2. Волчков В. А., Игнатов Ю. Д., Страшнов В. И. Болевые синдромы в анестезиологии и реаниматологии. М.: Медпресс-информ. 2006. *[Volchkov V. A., Ignatov Yu. D., Strashnov V. I. Pain syndromes in anesthesiology and resuscitation = Volchkov V. A., Ignatov Yu. D., Strashnov V. I. Bolevyye sindromy v anesteziologii i reanimatologii. M.: Medpress-inform, 2006. (In Russ.)]*
3. Овечкин А. М. Послеоперационная боль: состояние проблемы и современные тенденции послеоперационного обезболивания. Регионарная анестезия и лечение острой боли. 2015; IX (2): 32. *[Ovechkin A. M. Postoperative pain: state of the problem and current trends in postoperative pain management = Ovechkin A. M. Posleoperatsionnaya bol': sostoyaniye problemy i sovremennyye tendentsii posleoperatsionnogo obezbolivaniya. Regionarnaya anesteziya i lecheniye ostroy boli. 2015; IX (2): 32. (In Russ.)]*
4. Горобец Е. С., Гаряев Р. В. Рассуждения о послеоперационном обезболивании и внедрении эпидуральной анестезии в отечественную хирургическую клинику. Регионарная анестезия и лечение острой боли. 2007; 1 (1): 42–51. *[Gorobets E. S., Garyaev R. V. Reasoning about postoperative analgesia and the introduction of epidural anesthesia in a domestic surgical clinic = Gorobets Ye. S., Garyayev R. V. Rassuzhdeniya o posleoperatsionnom obezbolivanii i vnedrenii epidural'noy anestezii v otechestvennuyu khirurgicheskuyu kliniku. Regionarnaya anesteziya i lecheniye ostroy boli. 2007; 1 (1): 42–51. (In Russ.)]*
5. Каменев Ю. Ф. Природа хронической боли: критерии разграничения, классификация, механизмы возникновения, диагностика. М.: Триада-Х, 2003. 44 с. *[Kamenev Yu. F. The nature of chronic pain: criteria for distinguishing, classification, mechanisms of occurrence, diagnosis = Kamenev Yu. F. Priroda khronicheskoy boli: kriterii razgranicheniya, klassifikatsiya, mekhanizmy vozniknoveniya, diagnostika. M.: Triada-X, 2003. 44 s. (In Russ.)]*
6. D'Amours R.H., Ferrante F.M. Postoperative pain management. J Orthop Sports Phys Ther. 1996; 24 (4): 227–236.
7. Bonica J.J.. Postoperative pain. In The management of pain. J.J. Bonica, ed.. Philadelphia: Lea and Febiger, 1990. 461–480.
8. Pavlin D.J., Chen C., Penaloza D.A., et al. Pain as a factor complicating recovery and discharge after ambulatory surgery. Anesth Analg. 2002; 95 (3): 627–634.
9. Acute Pain Management: Scientific Evidence. Australian and New Zealand College of Anaesthetists, 3rd edition. Eds.: P. Macintyre, D. Scott, S. Schug. 2010.
10. Management of Postoperative Pain: A Clinical Practice Guideline from the American Pain Society, the American Society of Regional Anesthesia and Pain Medicine, and the American Society of Anesthesiologists' Committee on Regional Anesthesia, Executive Committee, and Administrative Council. J Pain. 2016; 17 (2): 131–157.
11. Каратеев А. Е., Насонов Е. Л., Яхно Н. Н. и др. Рациональное применение нестероидных противовоспалительных препаратов (НПВП) в клинической практике: клинические рекомендации. Современная ревматология. 2015; 9 (1): 4–23. *[Karateev A.E., Nasonov E.L., Yakhno N.N., et al. The rational use of non-steroidal anti-inflammatory drugs (NSAIDs) in clinical practice: Clinical recommendations = Karateyev A. Ye., Nasonov Ye. L., Yakhno N. N. i dr. Ratsional'noye primeneniye nesteroidnykh protivovospalitel'nykh preparatov (NPVP) v klinicheskoy praktike: klinicheskiye rekomendatsii. Sovremennaya revmatologiya. 2015; 9 (1): 4–23. (In Russ.)]*

Применение вакуумной аспирационной системы для лечения гнойных ран передней брюшной стенки после осложненной абдоминопластики

М. Р. Гафиуллов[1], С. А. Суворова[1], В. И. Орёлкин[2], Ю. Д. Орёлкина[3]
[1]ГУЗ «Ульяновский областной клинический центр специализированных видов медицинской помощи»
Россия, 432063, Ульяновск, ул. Корюкина, д. 28
[2]ГУЗ «Ульяновский областной клинический онкологический диспансер»
Россия, 432017, Ульяновск, ул.12 Сентября, д. 90
[3]ФГБОУ ВО «Ульяновский государственный университет»
Россия, 432970, Ульяновск, ул. Л. Толстого, д. 42

Контактное лицо: *Михаил Ринатович Гафиуллов, g.m.r.1983@yandex.ru*

В статье представлен опыт успешного комплексного лечения пациентки 55 лет с морбидным ожирением (ИМТ 66,3 кг/м²), перенесшей иссечение кожно-жирового фартука с одномоментной абдоминопластикой, осложнившейся гнойной хирургической инфекцией.

Ключевые слова: *морбидное ожирение, абдоминопластика, лечение обширных гнойных ран, гнойная хирургия, пластическая хирургия, вакуум-аспирацонная терапия.*

Для цитирования: *Гафиуллов М. Р., Суворова С. А., Орёлкин В. И., Орёлкина Ю. Д. Применение вакуумной аспирационной системы для лечения гнойных ран передней брюшной стенки после осложненной абдоминопластики. Раны и раневые инфекции. Журнал им. проф. Б. М. Костючёнка. 2019; 6(3): 44–49.*

DOI: 10.25199/2408-9613-2019-6-3-44-49.

The use of a vacuum aspiration system for the treatment of anterior abdominal wall purulent wounds after complicated abdominoplasty

M. R. Gafiullov[1], S. A. Suvorov[1], V. I. Orelkin[2], Yu. D. Orelkin[3]
[1]"Ulyanovsk Regional Clinical Center for Specialized Types of Medical Care"
28 Koryukina Str., Ulyanovsk, 432063, Russia
[2]"Ulyanovsk Regional Clinical Oncology Dispensary"
90 Twelve of September Str., Ulyanovsk, 432017, Russia
[3] FSBEI of HE "Ulyanovsk State University"
42 L. Tolstoy Str., Ulyanovsk, 432970, Russia

The article presents the experience of successful complex treatment of a 55-year-old patient with morbid obesity (BMI 66.3 kg / m2) who underwent excision of a skin-fat apron with simultaneous abdominoplasty complicated by purulent surgical infection.

Key words: *morbid obesity, abdominoplasty, treatment of extensive purulent wounds, purulent surgery, plastic surgery, vacuum-aspiration therapy, NPWT, VAC.*

For citation: *Gafiullov M. R., Suvorova S. A., Orelkin V. I., Orelkina Yu. D. Use of a vacuum aspiration system for the treatment of anterior abdominal wall purulent wounds after complicated abdominoplasty. Wounds and wound infections. The Prof. B. M. Kostyuchenok Journal. 2019 6 (3): 44–49.*

Введение

Пациенты с гнойной хирургической инфекцией составляют, по нашим данным, 35,0–45,0 % от числа всех общехирургических больных, при этом на долю заболеваний кожи и мягких тканей приходится 30,0–35,0 %. Лечение послеоперационных инфекционных осложнений всегда требует значительных физических и материальных ресурсов. Несмотря на разнообразие имеющихся способов, методик и приемов, лечение гнойных ран по-прежнему остается не до конца решенной и актуальной проблемой. При развитии послеоперационных осложнений со стороны раны на практике чаще всего применяют два основных метода лечения:

активное дренирование и различные препараты местного действия [1-3]. Оба метода сопровождаются системной консервативной поддержкой пациентов, в частности антибактериальной. Однако возрастающая с каждым годом резистентность микроорганизмов к доступным антибактериальным препаратам, также свидетельствует о нерешенности проблемы лечения гнойной инфекции в хирургии [4].

Исходя из этого, совершенствование устаревших и создание новых методов лечения гнойно-инфекционных заболеваний мягких тканей и их осложнений остается одним из актуальных вопросов в современной практической медицине [5–7].

В настоящее время в хирургии большинство специалистов отдают предпочтение активным методам дренирования ран. Имеется множество устройств для осуществления аспирационного и проточно-аспирационного дренирования. Огромным преимуществом данных устройств является их эффективность при наличии полостей и сложной конфигурации ран, содержащих гной и тканевой детрит. По мнению многих авторов, применение проточно-аспирационного дренирования позволяет значительно ускорить процессы очищения ран от гнойного экссудата, существенно уменьшая микробную обсемененность раневой полости, при этом стимулируя процессы репарации и регенерации [8–10].

Иллюстрацией использования активной хирургической тактики при развитии гнойных послеоперационных осложнений является приводимое ниже клиническое наблюдение.

Клиническое наблюдение

Пациентка Х., 55 лет, поступила в хирургическое отделение с жалобами на наличие гигантского кожно-жирового фартука передней брюшной стенки, который ограничивал ее активность и значительно снижал качество жизни.

Из анамнеза установлено, что у пациентки было две беременности. Первая завершилась естественными родами, вторая осложнилась внематочной беременностью, в связи с чем больная перенесла правостороннюю тубовариоэктомию, после которой была назначена гормональная терапия. Также на протяжении всей жизни пациентка указывала на эндоморфный тип телосложения, который присутствовал и у ее родителей, не исключая наследственный характер. При опросе она сообщала, что вела неактивный образ жизни, вредных привычек не имела, но не соблюдала адекватный рацион питания. В последующем попытки соблюдения диетотерапии и прием лекарственных препаратов не увенчались успехом. С 2009 года прирост веса в среднем составлял 10,0 ± 5,0 кг в год. Со 110,0 кг к 2018 году общий вес пациентки стал равен 210,2 кг при росте 178,0 см (ИМТ – 66,3 кг/м^2) (Рис. 1).

Рис. 1. *Внешний вид пациентки при поступлении: гигантский кожно-жировой фартук передней брюшной стенки, морбидное ожирение 3-й степени*

Fig. 1. *The appearance of the patient upon admission: a giant skin-fat apron of the anterior abdominal wall, morbid obesity 3 degrees*

В ходе предоперационного обследования выявлена гипопротеинемия, которая составляла 59,6 г/л, остальные показатели, включая глюкозу крови (3,8 ммоль/л), были в пределах референсных значений.

Пациентке было проведено ультразвуковое исследование щитовидной железы: в центральных отделах правой доли определялся изоэхогенный узел солидной структуры 33 × 19 мм, в глубоких отделах левой доли визуализировались аналогичные узлы до 8 мм и кистозные включения до 7 мм. При ЦДК – кровоток в железе снижен. Периферические лимфатические узлы обычной структуры. Данные изменения расценивались как смешанный зоб 3-й степени. В последующем проведена мультиспиральная компьютерная томография с контрастным усилением (МСКТ с КУ), в ходе которой патологических изменений в головном мозге, органах грудной клетки, брюшной полости и малого таза не выявлено (рис. 2).

При видеоэзофагогастродуоденоскопии: форма желудка в виде крючка, желудок увеличен в размере, при дальнейшем осмотре заболеваний верхних отделов желудочно-кишечного тракта не выявлено.

При ультразвуковом дуплексном сканировании вен нижних конечностей данных за наличие тромботических масс в глубоких и поверхностных венах не обнаружено.

Заключение терапевта: ишемическая болезнь сердца, стенокардия напряжения II функционального

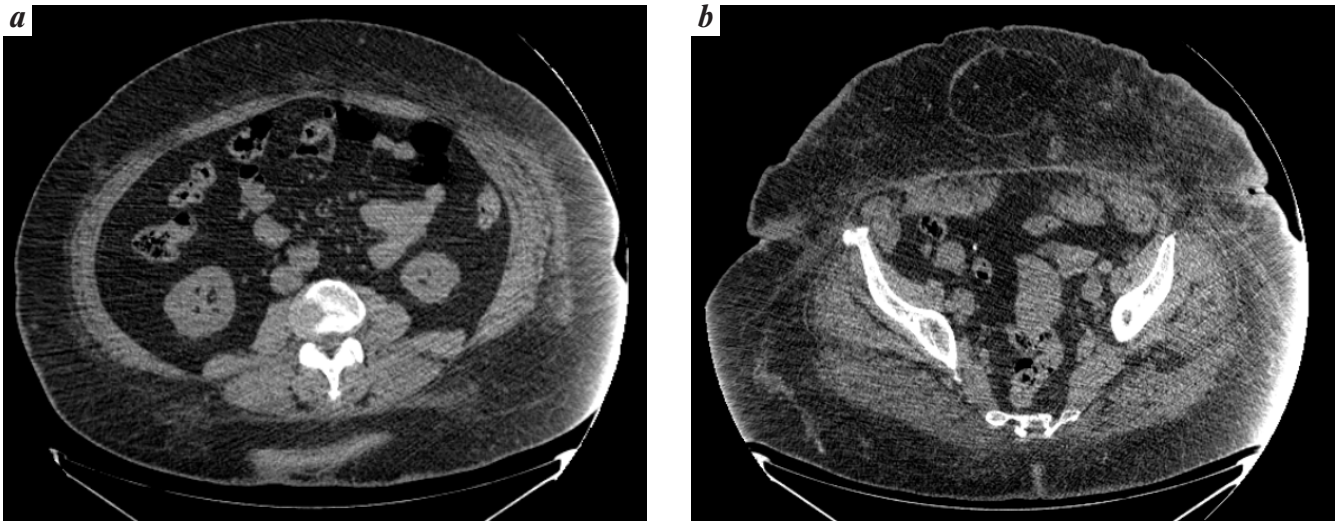

Рис. 2. *Компьютерная томография органов грудной клетки (a) и органов брюшной полости (b): морбидное ожирение 3-й степени*
Fig. 2. *Computed tomography of the chest (a) and abdominal organs (b): morbid obesity 3 degrees*

класса, недостаточность кровообращения I степени, гипертоническая болезнь 2-й стадии.

Учитывая наличие объемного кожно-жирового фартука на передней брюшной стенке и личное согласие пациентки, выставлены показания к хирургическому лечению. Выполнена операция: иссечение кожно-жирового фартука передней брюшной стенки, абдоминопластика без перемещения пупка (рис. 3).

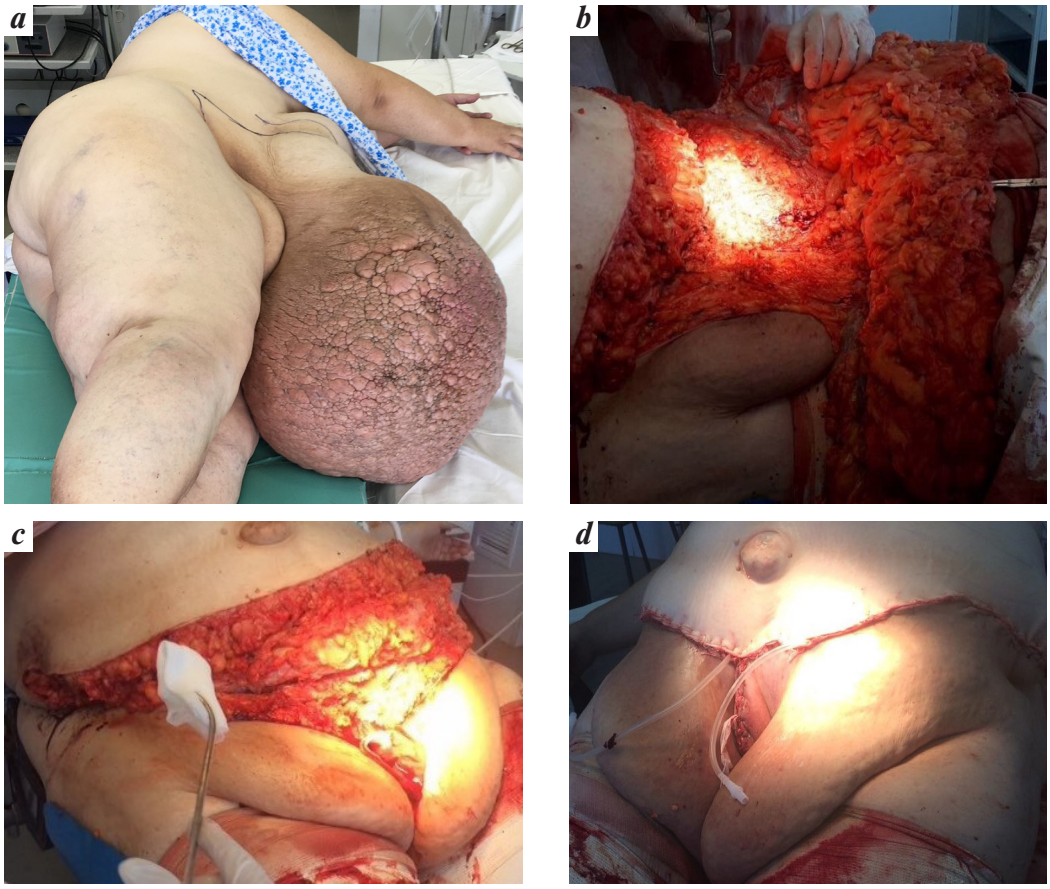

Рис. 3. *Положение пациентки на операционном столе (a), этап выделения и иссечения кожно-жирового фартука (b), пластика раны передней брюшной стенки местными тканями (c), внешний вид передней брюшной стенки после операции (d)*
Fig. 3. *The position of the patient on the operating table (a), the stage of isolation and excision of the skin-fat apron (b), the plastic of the anterior abdominal wall wound with local tissues (c), the appearance of the anterior abdominal wall after surgery (d)*

В послеоперационном периоде первые двое суток пациентка находилась в отделении реанимации, где проводили инфузионную, симптоматическую терапию, системную антибиотикотерапию, ежедневные перевязки и профилактику тромбоэмболических осложнений. На 3-и сутки пациентка была переведена в хирургическое отделение.

Ранний послеоперационный период протекал без осложнений как со стороны общего состояния, так и со стороны послеоперационной раны. С 1-х по 10-е сутки швы на послеоперационной ране были состоятельны, без признаков воспаления, из раны отмечали сукровичное отделяемое в умеренном количестве (до 300,0 мл/сут). Болевой синдром был умеренным, перевязки проводили с дополнительным обезболиванием ненаркотическими анальгетиками. Субъективно пациентка отмечала дискомфорт в области послеоперационной раны на передней брюшной стенке (рис. 4).

Рис. 4. *Гладкое послеоперационное течение в первые 10 суток после абдоминопластики*
Fig. 4. *Smooth postoperative course in the first 10 days after abdominoplasty*

К 10-м суткам отделяемое приобрело серозно-гнойный характер. Из раны был взят материал на бактериологическое исследование с определением чувствительности к антибиотикам (Staphylococcus epidermidis 10^9 КОЕ/г и Escherichia coli 10^8 КОЕ/г).

На 11-е сутки выявлено прорезывание швов раны передней брюшной стенки в центральной части с диастазом краев раны до 15 см, пациентка отметила повышение температуры в вечерние часы до 38,3 °С. При ревизии объем раны составил 900,0 см^3. По краям и в области дна раны выявлен налет фибрина, единичные отечные грануляции бледно-розового цвета, мозаичные некрозы подкожной клетчатки (до 5,0 см) (рис. 5).

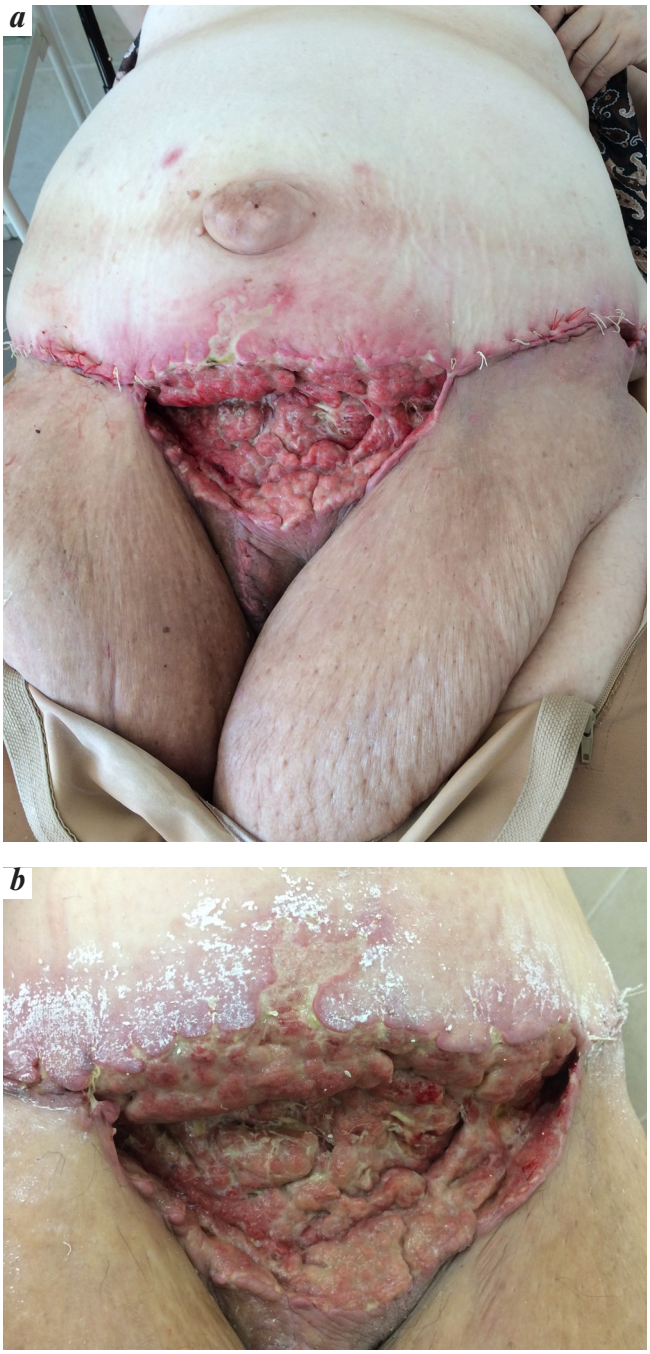

Рис. 5. *Нагноение послеоперационной раны передней брюшной стенки на 10-е сутки после абдоминопластики*
Fig. 5. *Suppuration of the postoperative anterior abdominal wall wound on the 10th day after abdominoplasty*

Выполнена хирургическая обработка гнойного очага и принято решение о дальнейшем ведении раны с применением локального отрицательного давления (VivanoTec®, P. Hartmann, Германия) в режиме постоянной аспирации (–120 мм рт. ст.). В связи с анатомическими особенностями данной области и наличием естественных складок поверхность выровнена с помощью изолирующих гидроколлоидных пластин и пасты-герметика (рис. 6).

Рис. 6. *Внешний вид раны передней брюшной стенки в ходе терапии отрицательным давлением*
Fig. 6. *The appearance of the wound of the anterior abdominal wall during negative pressure therapy*

Смена вакуумных повязок осуществлялась каждые 3 суток, что существенно улучшало комфорт для пациентки по сравнению с ежедневными традиционными перевязками и сокращало трудозатраты медицинского персонала. На 19-е сутки при оценке результатов лечения отмечено сокращение объема раневой полости до 500,0 см3 и уменьшение количества экссудата до 160 мл/сут (рис. 7).

Рис. 7. *Выраженная положительная динамика течения раневого процесса на фоне терапии отрицательным давлением: уменьшение объема раны, переход в репаративную стадию течения (рана выполнена грануляционной тканью, отмечается краевая эпителизация)*
Fig. 7. *The pronounced positive dynamics of the wound healing process during VAC-therapy: a decrease in the wound volume, transition to the reparative wound stage (the wound is made by granulation tissue, marginal epithelization is noted)*

При удалении повязки наблюдалась выраженная кровоточивость тканей, края раны оценивались как жизнеспособные, а налет фибрина отсутствовал. На 26-е сутки VAC-терапии послеоперационная рана чистая, объемом 200,0 см^3, вся поверхность была покрыта сочной мелкозернистой грануляционной тканью, отмечалась выраженная краевая эпителизация, рост микрофлоры из раны отсутствовал (рис. 8).

Рис. 8. *Рана передней брюшной стенки заживает вторичным натяжением*
Fig. 8. *The wound of the anterior abdominal wall heals by secondary intention*

Из положительных эффектов терапии отрицательным давлением следует также отметить уменьшение объема экссудации от 300,0 см^3/сут в течение первых 4-х суток лечения до 30,0 см^3/сут в последние дни. Субъективно больная отмечала улучшение общего состояния с первого дня проведения VAC-терапии, которое проявлялось в уменьшении дискомфорта при физической активности, а также в меньшей потребности в приеме обезболивающих препаратов.

Пациентка выписана из стационара на 40-е сутки после операции в удовлетворительном состоянии, дополнительных хирургических вмешательств не потребовалось (рис. 9).

Заключение

Исходя из нашего клинического опыта, повязки с использованием локального отрицательного давления при осложненных и обширных послеоперационных ранах – выполнимая и воспроизводимая техника, которая положительно и продуктивно переносится пациентом в целом. Потенциально эта методика дает возможность сократить время заживления послеоперационных ран, она также имеет преимущества в виде стимуляции процессов репарации, уменьшения объема раны, улучшения кровоснабжения в ране и снижения бактериальной контаминации раны. Применение вакуумной терапии в лечении ран нижней половины передней брюшной стенки с захватом паховых областей связано с определенными ограничениями, так как из-за анатомических особенностей и наличия множественных складок у пациентов с ожирением в этой области могут возникать

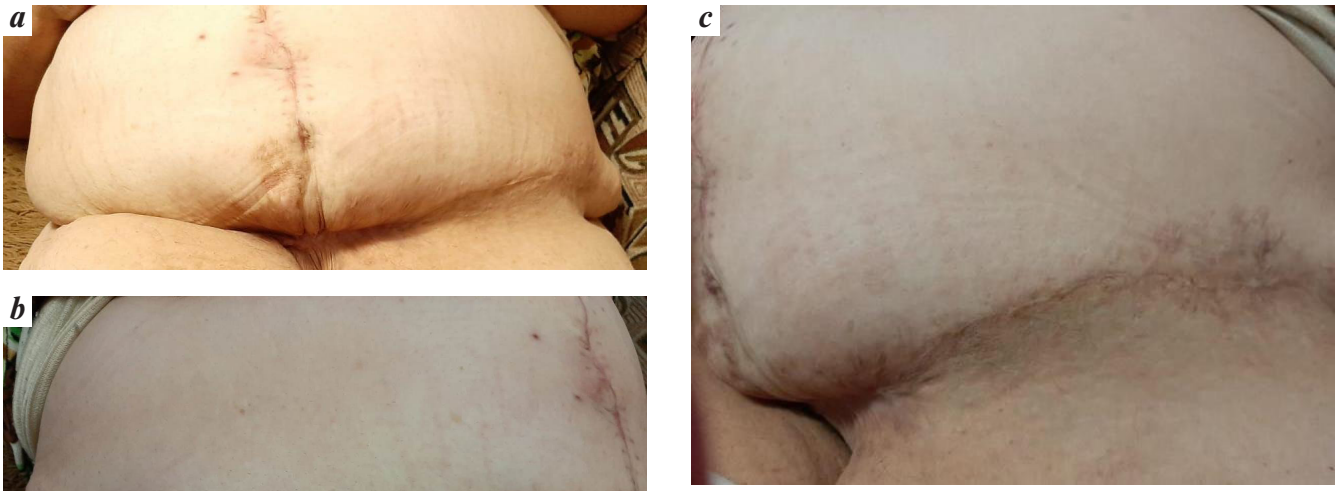

Рис. 9. *Внешний вид передней брюшной стенки через год после заживления раны*
Fig. 9. *Appearance of the anterior abdominal wall one year after wound healing*

соответствующие сложности в обеспечении герметичности системы. Кроме того, использование метода локального отрицательного давления сопряжено с определенными рисками – это выраженный болевой синдром, избыточное врастание грануляций в гидрофильную губку, кровоточивость тканей при смене вакуумной повязки, пересыхание раневой поверхности при разгерметизации повязки, а в ряде случаев и реинфицирование раны и/или развитие перифокальной рожи. Также имеются и свои противопоказания в проведении данной манипуляции, а именно малигнизация ран, несанированные очаги остеомиелита, кровотечение в ране, некротические раны и раны, представленные рубцовой тканью, кишечные и требующие обследования гнойные свищи, раны, частью которых являются стенки внутренних органов или сосуды. Кроме того, противопоказанием может быть и наличие у больного психического заболевания. В связи с этим необходимо осуществлять тщательный отбор пациентов по индивидуальным показаниям, а в целом применение метода оправданно в широкой клинической практике.

Конфликт интересов. Авторы заявляют об отсутствии конфликта интересов.
Финансирование. Исследование не имело спонсорской поддержки.

ЛИТЕРАТУРА / REFERENCES

1. Argenta L.C., Morykwas M.J. Vacuum-assisted closure: a new method for wound control and treatment: clinical experience. Ann Plast Surg. 1997; 38: 557–563.
2. Attinger C.E., Janis J.E., Steinberg J., et al. Clinical approach to wounds: debridement and wound bed preparation including the use of dressings and wound healing adjuvants. Plast Reconstr Surg. 2006; 117 (7): 72.
3. Beitz J., van Rijswijk L. Content validation of algorithms to guide negative pressure wound therapy in adults with acute or chronic wounds: a cross-sectional study. Ostomy Wound Manage. 2012; 58 (9): 32–40.
4. 4. Hurlow J. Aquacel® Ag Dressing with Hydrofiber® Technology. Adv Wound Care. 2012; 1 (2): 104–107.
5. Lambert K.V., Hayes P., McCarthy M. Vacuum assisted closure: a review of development and current applications. Eur J Vasc Endovasc Surg. 2005; 29: 219–226.
6. 6. O'Kane S. Wound remodelling and scarring. J Wound Care. 2002; 11: 296–299.
7. Fife C., Weir D. The challenges of negative pressure wound therapy in clinical practice. Online Journal Today's Wound Clinic. 2010; 4 (6). http://www.todayswoundclinic.com/NPWT.
8. Malli S. Keep a close eye on vacuum-assisted wound closure. Nursing. 2005; 35 (7): 25.
9. Mustoe T. Understanding chronic wounds: a unifying hypothesis on their pathogenesis and implications for therapy. Am J Surg. 2004; 187: 65.
10. Mustoe T.A., O'Shaughnessy K., Kloeters O. Chronic wound pathogenesis and current treatment strategies: a unifying hypothesis. Plast Reconstr Surg. 2006; 117: 35.

ПРЕСС-РЕЛИЗ

Международная научно-практическая конференция «ХИРУРГИЧЕСКАЯ ОБРАБОТКА И БИОФИЗИЧЕСКИЕ МЕТОДЫ ЛЕЧЕНИЯ РАН И ГНОЙНО-НЕКРОТИЧЕСКИХ ОЧАГОВ У ДЕТЕЙ И ВЗРОСЛЫХ»

17–18 мая 2020 Москва

Глубокоуважаемые коллеги!

Хирургическая обработка – золотой стандарт оказания помощи пациентам с гнойными очагами любой этиологии и локализации. От радикальности, тщательности и аккуратности выполнения этой операции зависит исход и прогноз лечения, а также функциональные и косметические результаты. Хирургическую обработку гнойного очага выполняют в течение всего периода существования хирургии, и основополагающие ее принципы претерпевают минимальные изменения с течением времени. Однако на всех специализированных конгрессах и конференциях применительно к данной операции всегда активно дискутируются вопросы терминологии и номенклатуры, а также постоянно докладываются появляющиеся дополнительные методы физического, химического, механического воздействия на рану с целью ее очищения и перевода в репаративную стадию. Все эти аспекты требуют обсуждения, осмысления и регулярного обмена опытом, в связи с чем и было задумано проведение данного форума (предыдущая конференция прошла в мае 2014 года, с ее материалами можно ознакомится по ссылке: https://woundsurgery.ru/mezhdunarodnaya-nauchno-prakticheskaya-k-6/)

Организационный комитет обращает внимание организаторов здравоохранения (главных врачей медицинских учреждений, главных хирургов субъектов РФ, департаменты и министерства здравоохранения) на предстоящую конференцию и рекомендует направить для участия в ней своих специалистов: общих, гнойных, сосудистых, детских хирургов, анестезиологов-реаниматологов, комбустиологов, травматологов, онкологов, а также медицинских сестер профильных отделений стационаров и амбулаторного звена.

Конференция пройдет 17 – 18 мая 2020 года по адресу: Москва, ул. Большая Полянка, 22 (ГБУЗ «НИИ неотложной детской хирургии и травматологии ДЗМ»).

Организаторы конференции

РОО «Хирургическое общество – Раны и раневые инфекции»
Société Française et Francophone des Plaies et Cicatrisations
ГБУЗ «НИИ неотложной детской хирургии и травматологии ДЗМ»
ФГБУ «НМИЦ хирургии им. А. В. Вишневского» Минздрава России
ГАОУ ВО «Российский университет дружбы народов» Минобрнауки России
Российское общество хирургов
Региональная общественная организация медицинских сестер города Москвы
Международный фонд помощи детям при катастрофах и войнах

Тематика конференции:

1. История развития учения о хирургической обработке гнойных ран у детей и взрослых.
2. Первичная хирургическая обработка случайных (посттравматических, первично инфицированных) ран у детей и взрослых.
3. Хирургическая обработка ран и гнойно-некротических очагов у детей и взрослых.
4. Современные физические методы хирургической обработки (гидрохирургия, УЗ-кавитация, пульсирующая струя жидкости, управляемая абактериальная среда, озон, плазменные технологии, NPWT, и т.п.).
5. Биохирургия (личинки мух для хирургической обработки).
6. Ферментативное и аутолитическое очищение ран, современные препараты и новые перевязочные средства.
7. Особенности хирургической обработки ран и гнойно-некротических очагов в:
   - детской хирургии;
   - травматологии и ортопедии;
   - гнойной хирургии;
   - торакальной хирургии;
   - абдоминальной хирургии;
   - сердечно-сосудистой хирургии;
   - комбустиологии;
   - онкологии;
   - пластической и реконструктивной хирургии.
8. Особенности хирургической обработки гнойной костной раны.
9. Выбор метода анестезии при хирургической обработке ран и гнойно-некротических очагов у детей и взрослых.
10. Роль сестринского ухода (стационар, поликлиника, дом) в организации и оказании помощи пациентам, нуждающимся в хирургической обработке раны.
11. Особенности организации медицинской и хирургической помощи больным, нуждающимся в хирургической обработке раны, в том числе современные подходы к финансированию и оплате законченных случаев в системе ОМС.

ПРЕСС-РЕЛИЗ

Тезисы, присланные до 15 марта 2020 года, после одобрения организационным комитетом будут опубликованы в сборнике материалов конференции.

Тезисы объемом до четырех страниц в электронном виде (MS WORD, шрифт Times New Roman, размер-12, интервал 1,0) просим высылать по e-mail: 9057176757@mail.ru. В конце текста должны быть указаны фамилия, имя, отчество авторов, адрес с почтовым индексом, контактный номер телефона, адрес электронной почты.
Название тезисов – заглавные буквы.
Фамилия, имя, отчество автора и соавторов – заглавные буквы.
Название лечебного или научного учреждения, в котором работают автор и соавторы; город, страна – строчные буквы.
Примечание. Если соавторы работают в разных учреждениях, то после фамилии каждого из соавторов ставится порядковый номер, а в графе «Место работы соавторов» последовательно указываются учреждения (организации).
Текст тезисов. Названия рубрик: «Актуальность», «Цель», «Материалы и методы», «Результаты», «Обсуждение», «Заключение».
Примечание. Если тематика тезисов «Клиническое наблюдение», то рубрикации придерживаться не нужно. После названия рубрики предложение начинать с заглавной буквы.
Внимание! Участие во всех научных мероприятиях и сертификат участника с баллами НМО предоставляются бесплатно для всех зарегистрировавшихся лиц! Оплата производится только за пакет участника конференции (при его необходимости).

Стоимость пакета участника:
Члены РОО «Хирургическое общество –
Раны и раневые инфекции», докладчики* – 0 ₽
Клинические ординаторы, аспиранты, мед. сестры – 500 ₽
Врачи и профессорско-преподавательский состав – 1000 ₽

Пакет участника включает:
• портфель участника (программа конференции, сборник тезисов, информационные материалы конференции),
• номер журнала «Раны и раневые инфекции. Журнал им. проф. Б.М. Костючёнка».
Оплата пакета участника будет осуществляться при регистрации.
*Вступление в Общество на сайте www.woundsurgery.ru.

Адрес Оргкомитета:
117997 Москва, ул. Б. Серпуховская, 27,
ФГБУ «НМИЦ хирургии им. А. В. Вишневского» Минздрава России

Митиш Валерий Афанасьевич
Тел.: +7 (495) 514 5998 e-mail: mitish01@mail.ru

Пасхалова Юлия Сергеевна
Тел.: +7 (905) 717 6757, e-mail: 9057176757@mail.ru

Предварительная регистрация и информация о конференции на сайте www.woundsurgery.ru

Президент Региональной общественной организации
«Хирургическое общество – Раны и раневые инфекции»
В. А. Митиш

P R E S S - R E L E A S E

International Scientific and Practice Conference "SURGICAL DEBRIDEMENT AND BIOPHYSICAL METHODS OF WOUND AND PURULO-NECROTIC FOCUS TREATMENT IN CHILDREN AND ADULTS"

17–18 may 2020, Moscow

Dear colleagues!

Surgical debridement is the gold standard in helping patients with purulent foci of any etiology and localization. The outcome and prognosis of treatment, as well as functional and cosmetic results, depend on the radicalism, thoroughness, and accuracy of this operation. Surgical debridement of the purulent focus is performed throughout the entire period of the existence of surgery and its underlying principles undergo minimal changes over time. However, at all specialized congresses and conferences, questions of terminology and nomenclature are always actively discussed in relation to this operation, and additional methods of physical, chemical, and mechanical effects on the wound are constantly being reported with the aim of cleansing and transferring it to the reparative stage. All these aspects require discussion, reflection and regular exchange of experience, in connection with which it was planned to hold this forum (the previous conference was held in May 2014, its materials can be found at: https://woundsurgery.ru/mezhdunarodnaya-nauchno -prakticheskaya-k-6 /).

The Organizing Committee draws the attention of healthcare organizers (chief physicians of medical institutions, chief surgeons of constituent entities of the Russian Federation, departments and ministries of healthcare) to the upcoming conference and recommends sending its specialists to participate in it: general, purulent, vascular, pediatric surgeons, resuscitation anesthetists, combustiologists, traumatologists, oncologists, as well as nurses of specialized departments of hospitals and outpatient departments.

The conference will be held from 17 to 18 May 2020 at the address: 22 Bolshaya Polyanka st., Moscow, Russia (SBHI "Research Institute of Emergency pediatric surgery and traumatology Moscow Healthcare Department").

Conference organizers
RPO "Surgical Society – Wounds and Wound Infections"
Société Française et Francophone des Plaies et Cicatrisations
SBHI "Research Institute of Emergency pediatric surgery and traumatology Moscow Health Department"
FSGI "A.V. Vishnevsky National Medical Research Center of Surgery" Ministry of Health of Russian Federation
FSAEI HE "Peoples' Friendship University of Russia" Ministry of Education and Science of Russian Federation
Russian Surgery Society
Regional Public Organization of Moscow Nurses
International Fund of Assistance to Children suffered in Catastrophes and Wars

Themes of the Conference:
1. The history of the doctrine of the surgical debridement of purulent wounds in children and adults.
2. Primary surgical debridement of wounds (post-traumatic, infected) in children and adults.
3. Surgical debridement of wounds and purulent-necrotic foci in children and adults.
4. Modern physical methods of surgical debridement (hydrosurgery, ultrasound cavitation, pulsating fluid stream, controlled abacterial environment, ozone, plasma technology, NPWT, etc.).
5. Biosurgery (larvae of flies for surgical debridement).
6. Enzymatic and autolytic wound cleansing, modern devices and new dressings.
7. Features of surgical debridement of wounds and purulent-necrotic foci in:
• pediatric surgery;
• traumatology and orthopedics;
• purulent surgery;
• thoracic surgery;
• abdominal surgery;
• cardiovascular surgery;
• combustiology;
• oncology;
• plastic and reconstructive surgery.
8. Features of surgical debridement of purulent bone wounds.
9. The choice of anesthesia method in the surgical debridement of wounds and purulent-necrotic foci in children and adults.
10. The role of nursing care (hospital, clinic, home) in organizing and assisting patients which need of wound surgical debridement.
11. Features of the organization of medical and surgical care for patients which need of wound surgical debridement, including modern approaches to financing and payment of completed cases in the compulsory medical insurance system.

Abstracts sent before the 15th of March 2020 will be published in the conference information package after approval by the Organizing Committee.

P R E S S - R E L E A S E

Abstracts up to 4 pages in electronic form (MS WORD, Times New Roman font, text size 12, interval 1.0) must be sent on the e-mail: 9057176757@mail.ru. In the end of the text there should be listed surname, name, paternal name, address with the postcode, telephone number and e-mail.

The name of the text – capital letters.
Surnames, names and paternal names of author and co-authors – capital letters.
The name of healthcare or scientific organization, where the author or co-authors work; the city and the country – lower case letters.
Note. If co-authors work in different organizations, it is needed to put ordinal number after the surname of each co-authors, and in graph "The place of work of co-authors" it is needed to notice consistently the organizations.
The structure of abstract. The names of headings: "Relevance", "Object", "Materials and Methods", "Results", "Discussion", "Conclusions".
Note. If the theme of abstract is "Clinical case", the name of headings isn't needed to keep up. After the name of the heading the sentence should begin from the lower case letter.

Attention! Participation in all scientific events and the certificate of participation with NMO points are provided free of charge for all registered persons! Payment is made only for the package of the conference participant (if necessary).

Participant Package Price:
Members of the RPO "Surgical Society -
Wounds and wound infections ", speakers * - 0 ₽
Clinical residents, graduate students, nurses - 500 ₽
Physicians, lecturer, professors - 1000 ₽

Participant Package includes:
• participant's portfolio (conference program, abstract book, conference materials),
• Wounds and Wound Infections. The prof. B. M. Kostyuchenok Journal,
Payment of the participant's package will be made upon registration.
* Joining the Society at www.woundsurgery.ru.

Address of Organizing Committee:
27 Bolshaya Serpukhovskaya Str., Moscow, 117997
FSGO "A. V. Vishnevsky National Medical Research Center of Surgery" Ministry of Health of Russian Federation

Mitish Valery
Tel.: +7(495) 514 5998 e-mail: mitish01@mail.ru
Paskhalova Yulia
Tel.: +7(905) 717 6757 e-mail: 9057176757@mail.ru

Advance registration and information about the conference is on the website www.wounsurgery.ru

President of the Regional public organization
"Surgical Society – Wounds and Wound Infections"
V. A. Mitish

Информация для авторов

Уважаемые коллеги!

При оформлении статей, направляемых в журнал «Раны и раневые инфекции. Журнал им. проф. Б. М. Костючёнка», следует руководствоваться обновленными правилами.

1. Статья должна сопровождаться официальным направлением от учреждения, в котором выполнена работа, иметь визу научного руководителя. В направлении можно указать, является ли статья диссертационной.

2. Статья должна быть представлена в электронном виде (компакт-диск или дискета) с распечаткой на бумаге формата А4 в двух экземплярах (таблицы, графики, рисунки, подписи к рисункам, список литературы, резюме – на отдельных листах).

Шрифт – Times New Roman, 14 пунктов, через 1,5 интервала. Все страницы должны быть пронумерованы.

3. На первой странице должно быть указано: название статьи, инициалы и фамилии всех авторов, полное название учреждения (учреждений), в котором (которых) выполнена работа, его (их) полный адрес с указанием индекса.

Обязательно указывается, в каком учреждении работает каждый из авторов.

Статья должна быть подписана всеми авторами. В конце статьи должны быть обязательно указаны **контактные телефоны, рабочий адрес с указанием индекса, факс, адрес электронной почты и фамилия, имя, отчество полностью, занимаемая должность, ученая степень, ученое звание автора (авторов)**, с которым редакция будет вести переписку.

4. В оригинальных статьях необходимо указать, в каком из этапов создания статьи принимал участие каждый из ее авторов:

• Концепция и дизайн исследования.
• Сбор и обработка материала.
• Статистическая обработка данных.
• Написание текста.
• Редактирование.

Пример:
Авторы: И. И. Иванов, П. П. Петров, С. С. Сидоров
Участие авторов:
Концепция и дизайн исследования – И. И., С. С.
Сбор и обработка материала – П. П.
Статистическая обработка – П. П.
Написание текста – С. С.
Редактирование – И. И.

5. Объем статей: оригинальная статья – не более 12 страниц; описание отдельных наблюдений, заметки из практики – не более 5 страниц; обзор литературы – не более 20 страниц; краткие сообщения и письма в редакцию – 3 страницы.

Структура оригинальной статьи: введение, материалы и методы, результаты исследования и их обсуждение, заключение (выводы).

К статьям должно быть приложено **резюме** на русском языке, отражающее содержание работы, с названием статьи, фамилиями и инициалами авторов, названиями учреждений; для оригинальных статей – структурированное резюме (введение, материалы и методы, результаты и т. д.). Объем резюме – 2000–5000 знаков с пробелами. Количество ключевых слов должно составлять от 10 до 50.

6. Иллюстративный материал:

• Фотографии должны быть контрастными; рисунки, графики и диаграммы – четкими.

• Фотографии представляются в оригинале или в электронном виде в формате TIFF, JPG, CMYK с разрешением не менее 300 dpi (точек на дюйм).

• Графики, схемы и рисунки должны быть представлены в формате EPS Adobe Illustrator 7.0–10.0. При невозможности представления файлов в данном формате необходимо связаться с редакцией.

• Все рисунки должны быть пронумерованы и снабжены подрисуночными подписями. Подписи к рисункам даются на отдельном листе. На рисунке указываются «верх» и «низ»; фрагменты рисунка обозначаются строчными буквами русского алфавита – «а», «б» и т. д. Все сокращения и обозначения, использованные на рисунке, должны быть расшифрованы в подрисуночной подписи.

• Все таблицы должны быть пронумерованы, иметь название. Все сокращения расшифровываются в примечании к таблице.

• Ссылки на таблицы, рисунки и другие иллюстративные материалы приводятся в надлежащих местах по тексту статьи в круглых скобках, а их расположение указывается автором в виде квадрата на полях статьи слева.

7. Единицы измерений даются в СИ.

Все сокращения (аббревиатуры) в тексте статьи должны быть полностью расшифрованы при первом употреблении. Использование необщепринятых сокращений не допускается.

Название генов пишется курсивом, название белков – обычным шрифтом.

8. К статье должен быть приложен список цитируемой литературы, оформленный следующим образом:

• Список ссылок приводится **в порядке цитирования**. Все источники должны быть пронумерованы, а их нумерация – строго соответствовать нумерации в тексте статьи. Ссылки на неопубликованные работы не допускаются.

• Для каждого источника необходимо указать: фамилии и инициалы авторов (если авторов более 4, указываются первые 3 автора, затем ставится «и др.» в русском или «et al.» – в английском тексте).

• При ссылке на ***статьи из журналов*** указывают также название статьи; название журнала, год, том, номер выпуска, страницы; при наличии – идентификаторы DOI и PMID.

• При ссылке на ***монографии*** указывают также полное название книги, место издания, название издательства, год издания.

• При ссылке на ***авторефераты*** диссертаций указывают также полное название работы, докторская или кандидатская, год и место издания.

• При ссылке на ***данные, полученные из Интернета***, указывают электронный адрес цитируемого источника.

• Все ссылки на литературные источники печатаются арабскими цифрами в квадратных скобках (например, [5]).

• Количество цитируемых работ: в оригинальных статьях желательно **не более 25** источников, в обзорах литературы – **не более 60**.

9. Представление в редакцию ранее опубликованных статей не допускается.

10. Все статьи, в том числе подготовленные аспирантами и соискателями ученой степени кандидата наук по результатам собственных исследований, принимаются к печати бесплатно, в порядке общей очереди.

11. Порядок рецензирования авторских материалов следующий.

Все статьи, поступающие для публикации в журнале, подвергаются рецензированию.

Рецензенты работают со статьей как с конфиденциальным материалом, строго соблюдая право автора на неразглашение до публикации содержащихся в статье сведений. Дополнительные эксперты могут привлекаться рецензентом к работе только с разрешения редакции и также на условиях конфиденциальности.

Замечания рецензентов направляются автору без указания имен рецензентов. Решение о публикации (или отклонении) статьи принимается редколлегией после получения рецензий и ответов автора.

В отдельных случаях редколлегия может направить статью на дополнительное рецензирование, в том числе на статистическое и методологическое рецензирование.

Издание осуществляет рецензирование всех поступающих в редакцию материалов, соответствующих ее тематике, в целях их экспертной оценки. Все рецензенты являются признанными специалистами по тематике рецензируемых материалов и имеют в течение последних 3 лет публикации по тематике рецензируемой статьи. Рецензии хранятся в редакции издания в течение 5 лет.

Редакция издания направляет авторам представленных материалов копии рецензий или мотивированный отказ, а также направляет копии рецензий в Министерство образования и науки Российской Федерации при поступлении в редакцию издания соответствующего запроса.

Редколлегия журнала проводит постоянную оценку качества рецензирования с помощью русской версии опросника Review Quality Instrument (Version 3.2) [van Rooyen S., Black N., Godlee F.J. Development of the Review Quality Instrument (RQI) for Assessing Peer Reviews of Manuscripts. Clin Epidemiol 1999; 52 (7): 625–9].

12. Конфликт интересов.

При представлении рукописи авторы несут ответственность за раскрытие своих финансовых и других конфликтных интересов, способных оказать влияние на их работу.

Все существенные конфликты интересов должны быть отражены в рукописи (в сноске на титульной странице).

При наличии спонсоров авторы должны указать их роль в определении структуры исследования, сборе, анализе и интерпретации данных, а также принятии решения о публикации полученных результатов. Если источники финансирования не участвовали в подобных действиях, это также следует отметить.

Авторы должны представить заполненную анкету.

Каждый из авторов должен ответить на приведенные ниже вопросы, утвердительный ответ требует дополнительной информации.

Название рукописи (статьи) _____

Автор: _____

1) Получали ли Вы или Ваши близкие родственники деньги, подарки и иное вознаграждение от организации, учреждения или компании, на которой финансово может отразиться Ваша публикация, включая гонорары за выступления, консультации, подарки, финансирование поездок, средства на исследования?

Да/Нет

2) Есть ли у Вас близкие родственники, работающие на организацию, учреждение или компанию, на которой финансово может отразиться Ваша публикация?

Да/Нет

3) Есть ли у Вас близкие родственники, находящиеся на вышестоящей позиции, т. е. руководитель/директор организации, учреждения или компании, на которой финансово может отразиться Ваша публикация?

Да/Нет

4) Есть ли у Вас близкие родственники – держатели акций, имеющие инвестиции или иные финансовые интересы (за исключением паевых инвестиционных фондов) в организации, учреждении или компании, на которой финансово может отразиться Ваша публикация?

Да/Нет

5) Могут ли результаты этой публикации прямо или косвенно повлиять на Ваше вознаграждение?

Да/Нет

6) Есть ли другие потенциальные конфликты или существующие противоречия в интересах, которые необходимо знать редакции?

Да/Нет

13. Информированное согласие.

Запрещается публиковать любую информацию, позволяющую идентифицировать больного (указывать его имя, инициалы, номера историй болезни на фотографиях, при составлении письменных описаний и родословных), за исключением тех случаев, когда она представляет большую научную ценность и больной (его родители или опекуны) дал на это информированное письменное согласие. При получении согласия об этом следует сообщать в публикуемой статье.

14. Права человека и животных.

Если в статье имеется описание экспериментов на человеке, необходимо указать, соответствовали ли они этическим стандартам Комитета по экспериментам на человеке (входящего в состав учреждения, в котором выполнялась работа, или регионального) или Хельсинкской декларации 1975 г. и ее пересмотренного варианта 2000 г.

При изложении экспериментов на животных следует указать, соответствовало ли содержание и использование лабораторных животных правилам, принятым в учреждении, рекомендациям национального совета по исследованиям, национальным законам.

Статьи, не соответствующие данным требованиям, к рассмотрению не принимаются.

Все поступающие статьи рецензируются.

Присланные материалы обратно не возвращаются.

Редакция оставляет за собой право на редактирование статей, представленных к публикации.

Статьи направлять в редакцию по адресу:

ws@woundsurgery.ru.

Information for authors

Dear colleagues!

Please, follow the updated rules of articles presentation for the journal "Wounds and Wound Infections. The Prof. B.M. Kostyuchyonok Journal".

1. The article must be accompanied by an official letter from the institution where the work has been done and have a supervisor's visa. The letter may indicate whether the article is associated with the theme(s) of the dissertation.

2. The article shall be presented in digital form (on CD or floppy disc) together with the print out on A4 format paper in two copies (tables, diagrams, images, legends to pictures, list of references, summary shall be provided on separate sheets).

Font – Times New Roman, 14 pt, 1.5 interval. All pages shall be numbered.

3. The following should be stated on the first page: title of the article, initials and surnames of all authors, full name of institution(s), where the paper is prepared, its (their) full address including ZIP code.

The institution of employment is mandatory to be stated for each author.

The article shall be signed by all authors. After the end of the article, the following details shall be stated: **contact telephone numbers, business address including ZIP code, fax, e-mail and surname, name and patronymic in full, position, degree, academic title of the author(s)**, whom the Board of Editors will do correspondence with.

4. Original articles must indicate the contribution made by each author:

• Study concept and design.
• Material collection and processing.
• Data statistical processing.
• Text writing.
• Editing.

An example:

Authors: I.I. Ivanov, P.P. Petrov, S.S. Sidorov
The authors' contribution:
Study concept and design by I.I., S.S.
Material collection and processing by P.P.
Statistical processing by P.P.
Text writing by S.S.
Editing by I.I.

5. Volume of articles: original article – not more than 12 pages; description of some observations, notes of practical work – not more than 5 pages; literature review – not more than 20 pages; brief messages and letters to Board of Editors – 3 pages.

Structure of original article: introduction, materials and methods, results of research and their discussion, opinion (conclusions).

The articles shall be attached with **summary** in Russian, reflecting the contents of the paper, stating the title of the article, surnames and initials of authors, names of institutions; for original articles – structured summary (introduction, materials and methods, results etc.). Volume of summary shall be between 2000 and 5000 symbols with spaces. Number of key words shall be between 10 and 50.

6. Illustrative material:

• Photos shall be contrast; all pictures, charts and diagrams shall be clear.

• Photos shall be provided in original copies or in digital copies in format TIFF, JPG, CMYK with resolution at least 300 dpi (dots per inch).

• Schedules, diagrams and pictures shall be provided in format EPS Adobe Illustrator 7.0–10.0. If you cannot provide the files in such format, please, contact the Board of Editors.

• All pictures shall be numbered and provided with the legends. Legends to pictures shall be on a separate sheet. The picture shall indicate the "top" and the "bottom"; the fragments of the picture shall be designated with the lower case letters of Russian alphabet – «а», «б» etc. All abbreviations and designations, used on the picture, shall be statев in full in the legend under the picture.

• All tables shall be numbered and provided with the title. All abbreviations shall be stated in full in notes to the table.

• References to tables, pictures and other illustrative materials shall be included in proper places throughout the text of the article in parentheses, and their location shall be stated by the author by the form of square on the left margin of the article page.

7. Units of measurements shall be stated according to SI system.

All acronyms (abbreviations) in the text of the article shall be stated in full, when used for the first time. Please, do not use the uncommon acronyms.

Names of gens shall be written in italics, name of proteins – by normal font.

8. The article shall be attached with the list of references, prepared as follows:

• The list of references shall be in **alphabetical order**. All sources of references shall be numbered, and their numbering shall strictly comply with the numbering used in the text of the article. Please do not refer to the papers, which are not published yet.

• State for each source: surname and initial of authors (if authors are more than 4, state the first 3 authors, then «и др.» in the text in Russian or «et al.» – in the text in English).

• When referring to the ***article from the journal*** state also the title of the article; title of the journal, year, volume, issue number, page number; DOI, PMID.

• When referring to the ***monograph*** state also full name of the book, place of publishing, publishing house, year of issue.

• When referring to ***synopsis of thesis*** state also full title of the thesis, whether it, Dr. Sci. or PhD thesis, year and place of issue.

• When referring to ***data found on the Web***, state the link to the reference.

• All references to the literature shall be printed in Arabic figures in brackets (e. g. [5]).

• It is desirable that the number of referred papers in original articles ***is not more than 25***, and in literature reviews – ***not more than 60***.

9. Please do not submit previously published articles again to the Board of Editors.

10. All articles, including those prepared by the postgraduate students and applicants for Ph. D. degree upon the results of their own research, shall be accepted for publishing free of charge, on a first in first out principle.

11. The author's materials are to be peer-reviewed in the following order.

All articles submitted for publication in the journal are peer-reviewed.

Peer reviewers treat the article as confidential material, by strictly observing the author's right to confidentiality of the information contained in the paper before its publication.

Additional experts may be invited by the peer reviewer to work only with the permission of the Editorial Board and in terms of confidentiality.

The comments of the peer reviewers are sent to the author without indicating their names. The decision on publication (or rejection) of the article is made by the Editorial Board after the reviews and the author's replies have been received.

In some cases the Editorial Board may send the article for further peer review, including for statistical and methodological reviews.

The editors make a peer review of all submitted materials relevant to the journal's themes for the purpose of their expert evaluation. All peer reviewers are recognized specialists in the themes of peer reviewed materials and have had publications on the themes of a peer-reviewed article in the last 3 years. The peer reviews are kept at the editorial office for 5 years.

The Editorial Board sends the copies of reviews or a reasoned refusal to the authors of submitted materials and those to the Ministry of Education and Science of the Russian Federation as the relevant request enters the editorial office.

The Editorial Board of the journal continually assesses the quality of peer review, by applying the Russian version of the questionnaire "Review Quality Instrument" (Version 3.2) [van Rooyen S., Black N., Godlee F.J. Development of the Review Quality Instrument (RQI) for Assessing Peer Reviews of Manuscripts. Clin Epidemiol 1999;52(7):625–9].

12. Conflict of interest

When submitting their manuscript, the authors are responsible for disclosing their financial and other conflicts of interest that can affect their work.

All significant conflicts of interest should be reflected in the manuscript (in the footnote on the title page).

If there are sponsors, the authors should define their role in determining the study design, data collection, analysis, and interpretation, and the decision to publish the findings. If the sponsors have not taken such actions, this should be also indicated.

The authors must submit a completed application form:

Each author should answer the following questions; an affirmative answer requires additional information.

Title of the manuscript (article) _____

Author: _____

1) Have you or your close relatives received money, gifts, and other remuneration from an organization, institution, or company whose financial status may be affected by your publication, including fees for speeches, consultations, gifts, travel funding, and funds for the investigation.

Yes/No

2) Do you have close relatives working for an organization, institution, or company whose financial status may be affected by your publication?

Yes/No

3) Do you have close relatives who are in a higher position, i.e. the Head/Director of an organization, institution, or company whose financial status may be affected by your publication?

Yes/No

4) Do you have close relatives who are the holders of shares with investments or other financial interests (excluding unit investment trusts) in an organization, institution, or company whose financial status may be affected by your publication?

Yes/No

5) Can the results of this publication directly or indirectly affect your reward?

Yes/No

6) Are there any potential or existing conflicts of interest which the Editorial Board should know?

Yes/No

13. Informed consent

It is prohibited to publish any information that can identify a patient (give his/her name and initials, the number of case histories in the photos, when making written descriptions and genealogies) except when it is of great scientific values and when the patient (his/her parents or guardians) have given an informed written consent. After obtaining the consent, this should be reported in the published article.

14. Human and animal rights

If the article describes human experiments, it should be specified whether the latter satisfy the ethical standards of the Committee on Human Experimentation (a part of the institution where the work has been done, or a regional one) or the 1975 Helsinki Declaration or its revised version in 2000.

When describing animal experiments, it should be pointed out whether the keeping and use of laboratory animals are in compliance with the rules established at the institution, the recommendations of the National Experimentation Council, and national laws.

The articles, which do not correspond to above rules, will be rejected.

All received articles are refereed.

No received materials are sent back.

Board of Editors reserves the right to proofread the articles, submitted for publishing.

Please send the articles to:

ws@woundsurgery.ru.

Универсальная анкета на вступление в Общество/подписку на журнал

Шаг 1: Выберите желаемую позицию и отметьте галочкой:

☐ ***Вступление в Общество + годовая бесплатная подписка на специализированное издание:***
РОО «Хирургическое общество – Раны и раневые инфекции» + журнал «Раны и раневые инфекции. Журнал им. проф. Б. М. Костючёнка»

☐ ***Платная подписка на издание – 2000 руб/год (для врачей – не членов Общества):***
Журнал «Раны и раневые инфекции. Журнал им. проф. Б. М. Костючёнка» (ежеквартально)

Шаг 2: Заполните форму для приема в члены организации (только для вступающих в Общество):

Заявление

Прошу принять меня _____

_____ в члены _____

_____. Устав и цели деятельности организации признаю.

Подпись _____ / _____ /

Шаг 3: Заполните анкету:

Ф.И.О. ……

Контактный телефон…… E-mail……

Учреждение……

Специальность……

Адрес доставки – домашний, рабочий (нужное подчеркнуть): Индекс ……

Страна…… Регион…… Город……

Улица…… Дом…… Корпус/строение…… Квартира……

Шаг 4: Если Вы вступаете в Общество, укажите также:

Паспортные данные (серия, номер, когда и кем выдан)……

Должность……

Узкая специализация……

Ученая степень, звание……

Ф.И.О. и должность руководителя ……

Ф.И.О. зав. отделением……

Способ получения удостоверения члена Общества (нужное подчеркнуть): лично, на ближайшем мероприятии Общества; почтой России на адрес, указанный в анкете

Шаг 5: Подпишите и оставьте заполненную анкету на стенде или пришлите по адресу: ws@woundsurgery.ru

Шаг 6: Для самостоятельной регистрации на сайте уточните перечень документов, необходимых для вступления в члены Общества: возьмите памятку и комплект на стенде или на сайте www.woundsurgery.ru и вышлите нам сканы документов и платежек по электронной почте ws@woundsurgery.ru

Шаг 7: В соответствии с требованиями ст. 9 ФЗ РФ от 27.06.2006 г. № 152-ФЗ подтверждаю свое согласие на обработку РОО «Хирургическое общество – Раны и раневые инфекции» моих персональных данных

Подпись_____/_____/ «_____» _____ **20___г.**

Ф.И.О. Подпись Дата заполнения анкеты

Благодарим за проявленный интерес и потраченное время!

АНОНС НАУЧНЫХ МЕРОПРИЯТИЙ РОО «ХИРУРГИЧЕСКОЕ ОБЩЕСТВО – РАНЫ И РАНЕВЫЕ ИНФЕКЦИИ» НА 2019–2023 ГОДЫ

19–21 ноября 2019, Москва	**4-й Международный конгресс «Сахарный диабет, его осложнения и хирургические инфекции»** www.woundsurgery.ru
17–18 мая 2020, Москва	**Международная научно-практическая конференция «Хирургическая обработка и биофизические методы лечения ран и гнойно-некротических очагов у детей и** взрослых» www.woundsurgery.ru
20–23 ноября 2020, Москва	**5-й Международный конгресс «Раны и раневые инфекции» с конференцией «Проблемы анестезии и интенсивной терапии раневых инфекций»** www.woundsurgery.ru
17–18 мая 2021, Москва	**Международная научно-практическая конференция «Остеомиелит у детей и взрослых»** www.woundsurgery.ru
19–22 ноября 2021, Москва	**5-й Международный конгресс «Сахарный диабет, его осложнения и хирургические инфекции»** www.woundsurgery.ru
16–17 мая 2022, Москва	**Международная научно-практическая конференция «Хронические раны у детей и взрослых»** www.woundsurgery.ru
16–19 ноября 2022, Москва	**6-й Международный конгресс «Раны и раневые инфекции» с конференцией «Проблемы анестезии и интенсивной терапии раневых инфекций»** www.woundsurgery.ru
16–17 мая 2023, Москва	**Международная научно-практическая конференция «Местное лечение и биофизические технологии в терапии ран и гнойно-некротических очагов у детей и взрослых»** www.woundsurgery.ru
20–22 ноября 2023, Москва	**6-й Международный конгресс «Сахарный диабет, его осложнения и хирургические инфекции»** www.woundsurgery.ru

Международная
научно-практическая
конференция

«ХИРУРГИЧЕСКАЯ ОБРАБОТКА И БИОФИЗИЧЕСКИЕ МЕТОДЫ ЛЕЧЕНИЯ РАН И ГНОЙНО-НЕКРОТИЧЕСКИХ ОЧАГОВ У ДЕТЕЙ И ВЗРОСЛЫХ»

17–18
мая 2020
Москва

Информация о конференции на сайтах:
www.woundsurgery.ru
www.vishnevskogo.ru
www.doctor-rosha1.ru
www.общество-хирургов.рф