

Случай успешного хирургического лечения пациента с полным травматическим отрывом мошонки и кожных покровов полового члена в условиях Центральной районной больницы

А.М. Шестаков¹, Р.В. Кошкин¹, О.Л. Дегтярёв²

¹МБУЗ «Центральная районная больница» Веселовского района Ростовской области; Россия, 347780, Ростовская область, Веселовский р-н, пос. Веселый, ул. Ленинская, 158;

²кафедра хирургии факультета повышения квалификации и профессиональной переподготовки специалистов ГБОУ ВПО «Ростовский государственный медицинский университет» Минздрава России; Россия, 344022, Ростов-на-Дону, пер. Нахичеванский, 29

Контакты: Алексей Михайлович Шестаков totalsurgeon@ya.ru

В статье представлен опыт успешного хирургического лечения травматического отрыва мошонки и обширной скальпированной раны полового члена. Пациент 28 лет с сельскохозяйственной травмой доставлен в центральную районную больницу, где были выполнены 3 этапа операции по Б.А. Вицину: первичная хирургическая обработка раны, восстановление кожных покровов полового члена и скротопластика. Подобная травма крайне редка, и в литературе и медиаресурсах представлены главным образом общие сведения о проблеме, конкретные случаи единичны, а в отечественных источниках подобных сообщений мы не нашли вовсе. Некоторые сообщения посвящены восстановлению кожного дефекта мошонки, возникшего в результате лечения новообразований или в результате флегмоны Фурнье, но и эти сообщения немногочисленны. Наш случай показывает, что этапное лечение подобных дефектов, в частности этапная скротопластика, может быть легко выполнимо в условиях общехирургического стационара даже районной больницы.

Ключевые слова: травматический отрыв мошонки, скальпированная рана полового члена, хирургическое лечение, операция Б.А. Вицина, восстановление кожных покровов полового члена, скротопластика

DOI: 10.17650/2408-9613-2015-2-1-42-47

A case of successful surgical treatment in a patient with complete traumatic avulsion of the scrotum and penile skin at a central district hospital

A.M. Shestakov¹, R.V. Koshkin¹, O.L. Degtyarev²

¹Central District Hospital, Veselovsky District, Rostov Region; 158 Leninskaya St., Veselovsky District, Rostov Region, 347780, Russia;

²Department of Surgery, Faculty for Advanced Training and Professional Retraining of Specialists, Rostov State Medical University, Ministry of Health of Russia; 29 Nakhichevansky Lane, Rostov-on-Don, 344022, Russia

The paper gives the experience with successful surgical treatment for scrotal traumatic avulsion and extensive penile scalping wound. A 28-year-old patient with an agricultural injury was taken to the central district hospital that performed three steps of Vitsin's operation: primary surgical debridement, penile skin restoration, and scrotoplasty. This injury is extremely rare and the literature and media resources mainly report general information on the problem, the specific cases are sporadic; and this information has not been found in the Russian sources. Some reports deal with restoration of scrotal skin defect resulting from cancer treatment or Fournier's phlegmon, but these communications are few. Our case shows that stepwise treatment for such defects, stepwise scrotoplasty in particular, may be easily feasible at a general surgery hospital, even at a district hospital.

Key words: scrotal traumatic avulsion, penile scalping wound, surgical treatment, Vitsin's operation, penile skin restoration, scrotoplasty

Введение

Центральная районная больница Веселовского района Ростовской области представляет собой типовую районную больницу, в структуре которой имеется отделение общей хирургии и гинекологии на 35 коек. Здесь работают два хирурга. В отделении оказывается весь объем экстренной помощи хирургического профиля, в том числе и больным с урологической патоло-

гией. Оперативная урология в районе сведена к минимуму технически несложных операций, выполняемых при гидро- и варикоцеле, фимозах и парафимозах, а также при острых гнойных процессах или острой задержке мочи. Так что случай обращения пациента с травматическим отрывом мошонки и скальпированной раной полового члена для нас событие экстраординарное. К слову сказать, вообще эта травма крайне

редка. Чаще урологи сталкиваются со скелетированием органов мошонки, промежности и полового члена в результате флегмоны Фурнье и выполнением пластических операций по ликвидации обширных дефектов, полученных при лечении гнилостного процесса. Но и эта патология, как известно, встречается нечасто. Так, например, за 10 лет наблюдений в Souza Aguiar Municipal Hospital (Rio de Janeiro, Brazil) было отмечено лишь 8 случаев флегмоны Фурнье, при этом пластика полнослойными кожными трансплантатами выполнена 20 пациентам, а комбинированная пластика кожным трансплантатом и стебельчатым лоскутом на временной питающей ножке – 1 больному [1]. Хирургический центр медицинского факультета Каирского университета сообщает о наблюдении 8 пациентов с различными дефектами мошонки с 2002 по 2005 г. Из них только в 3 случаях дефект был обусловлен травмой [2]. Сообщений о лечении травматических отрывов мошонки в англоязычных источниках немного, и содержат они лишь общие рекомендации [3]. Проблема создания неоскротума обсуждается также специалистами, занимающимися вопросами смены пола, однако эти исследования выходят за пределы интересов хирургии ран [4].

Клиническое наблюдение

Больной Ш., 28 лет, был доставлен в хирургическое отделение МБУЗ ЦРБ пос. Веселый с поля спустя полчаса после получения травмы. Обстоятельства травмы: при попытке прочистить механическую картофелекопалку пациент полез через работающий агрегат, штанину его шорт затянуло в установку, произошла травма (рис. 1). При поступлении состояние больного расценено как тяжелое, обусловленное травматическим шоком I степени.

Больной срочно взят в операционную, где под эндотрахеальным наркозом произведен тщательный туалет раны и прилежащих кожных покровов, оценен объем и характер раневого дефекта. Отмечался полный отрыв кожи мошонки так, что определялись скелетированные яички с придатками, семенными канатиками и сопровождающими их сосудами; скальпированная рана полового члена – полный отрыв кожи с сохранением узкой полоски до 2 мм шириной на уровне препуциальной борозды. Раневой край рваного характера практически правильной овоидной формы проходит по переходной складке промежности и корня мошонки, лобковой области и корню полового члена. По линии санации о пациенте доложено урологу областного лечебно-профилактического учреждения, рекомендовано выполнить первичную пластику раневого дефекта, однако уточнить технику оперативного вмешательства оказалось затруднительно. Принято решение осуществить оперативное пособие, описанное в атласе операций на мочеполовой системе Д.П. Чухриенко, А.В. Льюлко, а именно – 1-й этап операции Б.А. Вицина (рис. 2) [5].

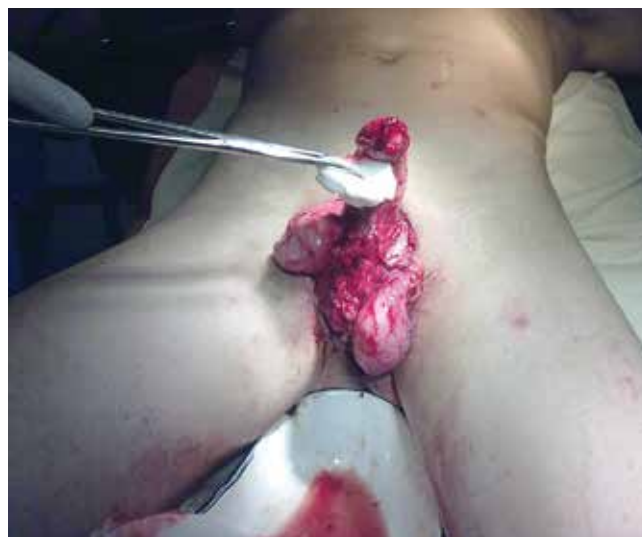
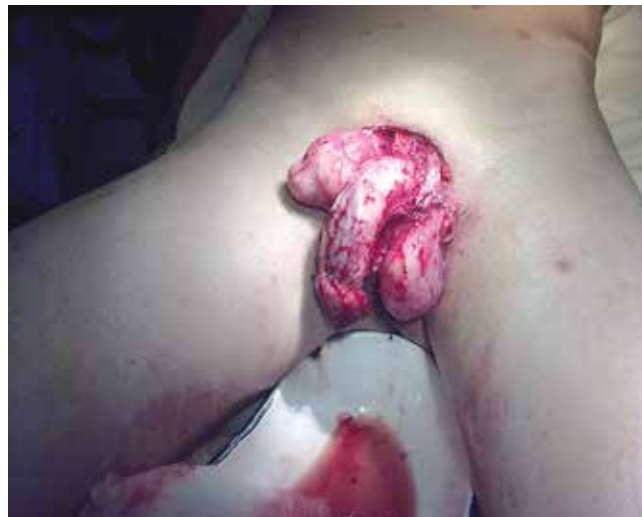
Рис. 1. Вид травмы при поступлении

Выполнены тоннели по внутренним поверхностям обеих бедер в подкожно-жировой клетчатке (ПЖК) в верхней трети, куда уложены яички с придатками, а половой член укрыт в ПЖК гипогастральной области так, что головка члена выведена наружу на 10 см выше лонного сочленения. Рваная рана обработана, ушита в продольном направлении, установлены резиновые дренажи (рис. 3).

Послеоперационный период протекал гладко, на фоне антибактериальной терапии (цефалоспорины III поколения, фторхинолоны и метронидазол) удалось избежать инфекционных осложнений, добиться заживления ран первичным натяжением. На 5-е сутки удален уретральный катетер Фоллея, самостоятельное мочеиспускание восстановлено. На 12-е сутки больной был выписан на амбулаторное лечение.

Через 2 мес после травмы больной явился на амбулаторный прием в поликлинику ЦРБ пос. Веселый, изъявил

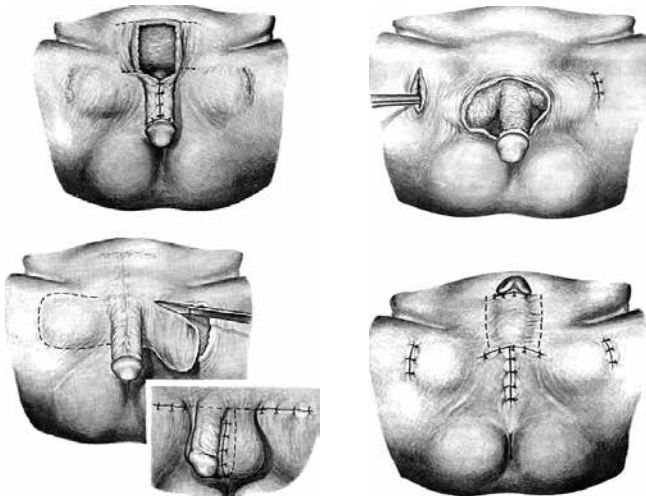


Рис. 2. Схема операции

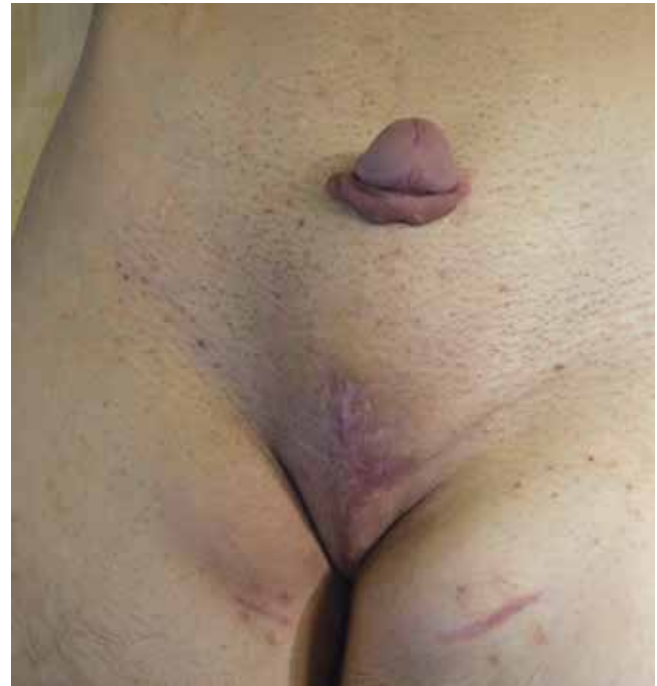

Рис. 4. Состояние перед 2-м этапом

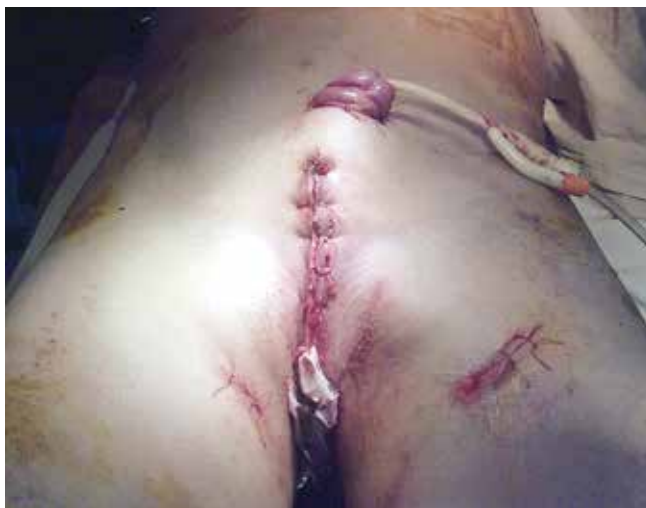

Рис. 3. Результат первичной хирургической обработки

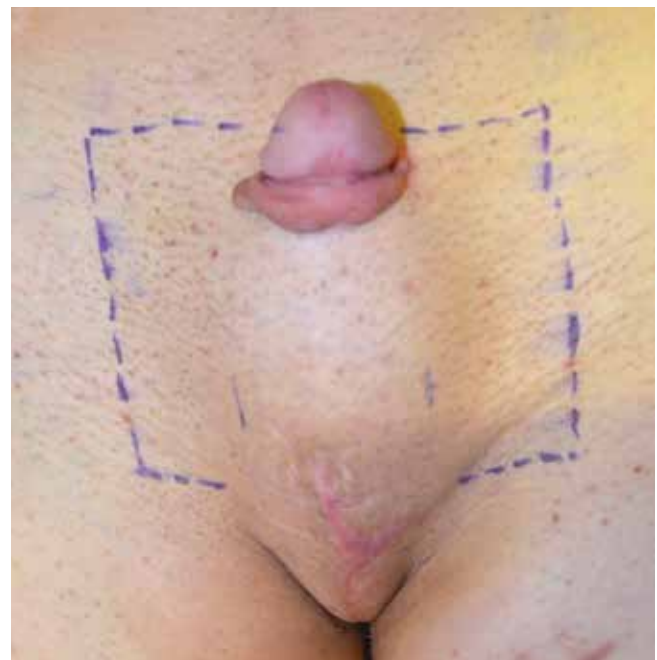


Рис. 5. Маркировка лоскута

желание оперироваться здесь же. Был госпитализирован в хирургическое отделение (рис. 4).

После проведения предоперационной подготовки был выполнен 2-й этап реконструктивной операции — восстановлен половой член. Операция выполнена в условиях спинномозговой анестезии, ее продолжительность составила около 2 ч. Заранее был отмечен маркером кожный лоскут, который было необходимо выкроить для формирования полового члена. Размер лоскута определили эмпирическим путем, руководствуясь общеизвестной формулой из курса школьной геометрии. Диаметр полового члена пациента составлял примерно 4 см, таким образом, необходимо было выкроить лоскут 13 см длиной (рис. 5).

Выделен лоскут кожи с прилежащим к нему телом полового члена. Осуществлен электрогемостаз донорского ложа и краев лоскута, последний ушит вокруг полового члена отдельными узловыми швами, выполнен ряд

швов между дистальным верхним краем лоскута и препуциальной тканью. Таким образом, были восстановлены полноценные кожные покровы полового члена, кожный лоскут, которым сформировали его поверхность, от ПЖК освобожден не был. Далее выполнялась пластика донорского дефекта гипогастрия. Сложность этого этапа была обусловлена конституциональной особенно-

стью пациента, а именно астеническим телосложением. Отсутствие излишков кожи внизу живота, жирового фартука, способствующего мобильности прилежащих кожных краев, создало определенные трудности. Оказалось технически невозможным закрыть дефект гипогастрия с помощью встречных лоскутов, так как не оказалось достаточного запаса растяжимых тканей. Пришлось опустить после мобилизации кожно-жировой лоскут из мезогастрия книзу (от пупочного кольца к основанию полового члена). В ходе этого этапа отмечалось значительное избыточное натяжение латеральных лоскутов, которое частично устранено нанесением перфораций, а также оставлением диастаза между лоскутами по средней линии в гипогастрии тотчас над половым членом до 2,0 см шириной и 3,0 см длиной (рис. 6).

Предположение о том, что оставленный небольшой дефект заживет вторичным натяжением, оправдалось. Послеоперационный период протекал гладко, первые 3 дня диурез по уретральному катетеру, на 4-й день катетер удален, мочеиспускание самостоятельное, свободное. Регулярные перевязки с мазью левомеколь. Проводилась антибактериальная терапия — метронидазол, фторхинолоны и цефалоспорины III поколения; адекватное обезболивание первые 3 дня после операции — трамадол, противовоспалительная терапия. Особенный акцент делался на применение препаратов, улучшающих микроциркуляцию, для профилактики некрозов лоскутов. Применялся гепарин 5000 ЕД 3 раза в день подкожно, реополиглюкин 400,0 мл внутривенно капельно, пентоксифиллин 5,0 мл внутривенно капельно. На фоне проводимых мероприятий процесс заживления операционной раны прошел без осложнений. Швы были сняты на 11–12-й дни, а участок донорского ложа, оставленный не укрытым, заживал вторичным натяжением удовлетворительными темпами (рис. 7).

Больной был выписан на 14-й день в удовлетворительном состоянии. В дальнейшем наблюдался амбулаторно, регулярно посещал хирурга. Выполнялись перевяз-

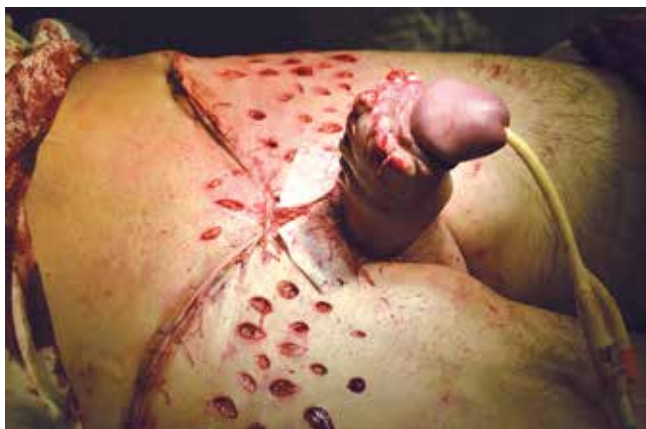

Рис. 6. Результат 2-го этапа

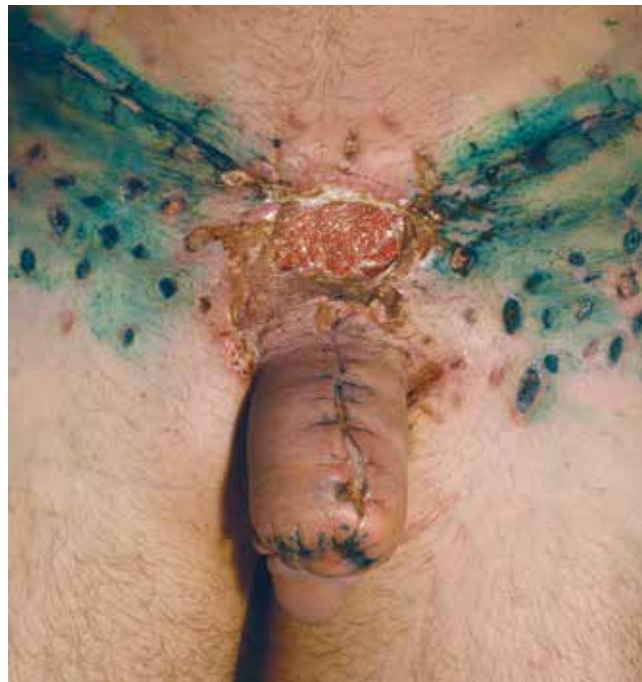

Рис. 7. Состояние раны в день выписки после 2-го этапа

ки с мазью левомеколь. Раны зажили без осложнений, раневой дефект на месте донорского ложа в гипогастрии заживал вторичным натяжением удовлетворительными темпами.

Еще через 2 мес больной госпитализирован в ЦРБ пос. Веселый для выполнения 3-го этапа операции — скротопластики. Проведена необходимая предоперационная подготовка, обследование. Под спинномозговой анестезией произведена операция — скротопластика по А. Б. Вицину лоскутами с медиальных поверхностей бедер (рис. 8). Был промаркирован участок кожи бобовидной формы 20 × 10 см, расположенный таким образом, что его полюса покрывали яички с придатками, а выпуклая сторона открыта к корню полового члена — она формирует питательную ножку (рис. 9).

Тупым и острым способом выделен лоскут, подлежащие яички с придатками и элементами, произведен гемостаз путем лигирования, би- и монополярной коагуляции. Отдельными капроновыми узловыми швами сформирован неоскротум, куда были погружены яички. Донорское ложе ушито с умеренным натяжением в медиальных третях с обеих сторон, по ходу наибольшего натяжения выполнено несколько послабляющих разрезов. К корню неоскротума билатерально подведена пара перчаточных выпускников. Наложена асептическая повязка. Установлен уретральный катетер (рис. 10).

Послеоперационная консервативная терапия, как и ранее, включала сосудистую, противовоспалительную, антибактериальную терапию, регулярные перевязки. Заживление первичным натяжением удовлетворительными темпами (рис. 11).

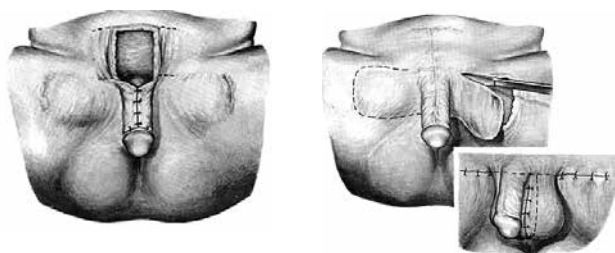


Рис. 8. Схема операции по Б.А. Вицину. Реконструктивный этап

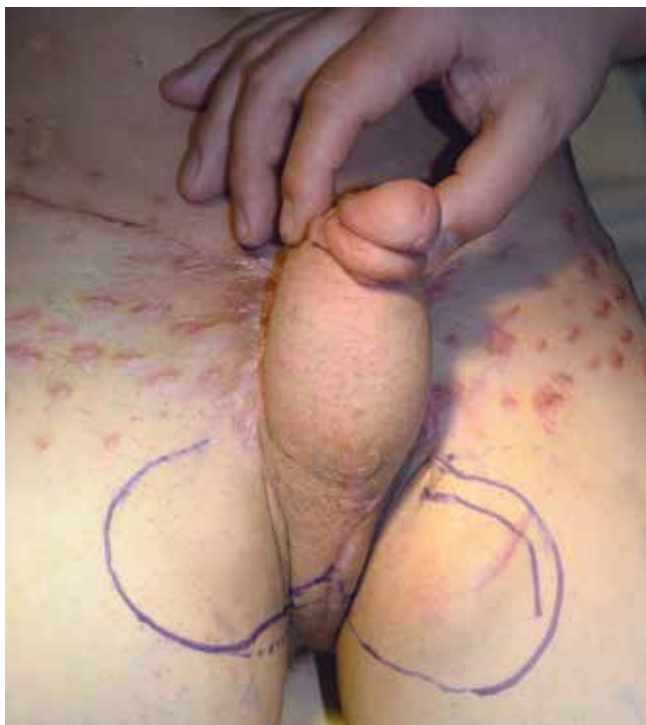

Рис. 9. Маркировка лоскута неоскротума

Выводы

Анализируя проведенную работу, отметим наиболее сложные этапы лечения. Во-первых, правильная маркировка и выкраивание лоскутов. На этапе фаллопластики при выкраивании фрагмента из гипогастрия мы получили широкий дефект донорского ложа, укрыть который у нашего пациента встречными лоскутами, как рекомендовано автором операции, не удалось ввиду худобы пациента. Была выполнена Y-пластика дефекта за счет опускания гипоумбиликального лоскута. Таким образом, видимо, необходимо в каждом конкретном случае индивидуально решать вопрос укрытия донорского ложа, может быть, в каких-то случаях закрывать остаточный дефект аутодермотрансплантатами. Во-вторых, формируя покров полового члена, мы не освободили лоскут от ПЖК, посчитав эту манипуляцию опасной в плане нарушения питания стебля. В последующем, когда операционные раны зажили, осталось некоторое утолщение

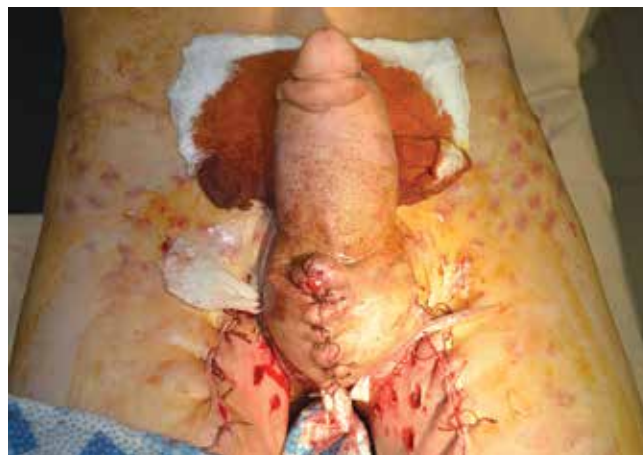

Рис. 10. Результат скротопластики

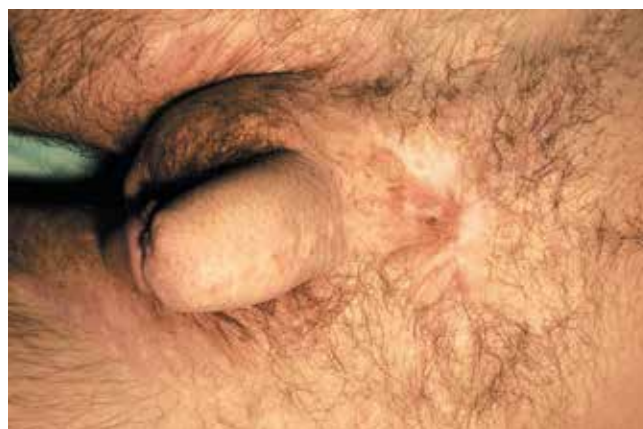

Рис. 11. Отдаленный результат

полового члена за счет ПЖК. Если пациента в последующем будет это беспокоить, можно выполнить технически несложную манипуляцию — удаление избытка ПЖК. Необходимо также решить проблему роста волос на сформированном члене.

При выполнении скротопластики стоит обратить внимание на следующие моменты: формируемый лоскут должен быть достаточных размеров, в то же время необходимо учитывать необходимость укрытия донорских участков. Так, большим лоскутом легко сформировать неоскротум, но дефекты на месте его выкраивания труднее закрыть. Сравнивая результаты нашей операции и скротопластик, выполненных в Division of Urology, Souza Aguiar Municipal Hospital (Rio de Janeiro, Brazil) или в Хирургическом центре медицинского факультета Каирского университета (фотографии операций зарубежных коллег можно найти в интернет-поисковике — материалы в свободном доступе), видим, что зарубежным коллегам пришлось непросто. Мы сформировали лоскут бобовидной формы, точнее, он даже походил на сердечко, полюса лоскута сходятся в промежности под острым углом, вершина кото-

рого направлена к корню полового члена. Поэтому на сформированной мошонке по ходу шва нет карманов, а треугольный островок, оставленный в промежности, потом без натяжения участвовал в формировании задней стенки мошонки. Еще один момент, о котором стоит упомянуть, – сформировав мошонку и погрузив в нее яички, мы отмечали сохранение их подвижности. Возник вопрос, не мигрируют ли они в бедренные каналы, была мысль фиксировать их швами в мошонку. Однако после ушивания донорского участка на бедрах и формирования боковых стенок неоскротума стало видно, что перемещение яичек на бедро невозможно.

Заключение

Операция Б.А. Вицина в полной мере соответствует негласному закону экстренной хирургии, а именно – неотложная операция должна быть технически проста и быстро выполнима. Первый этап операции может быть выполнен в условиях любой больницы, где есть хирургический стационар. Да, в общем-то, и реконструктивные этапы не представляют ничего сверхъестественного. Возможно, что и в плановой хирургии, столкнувшись с проблемой выполнения скротопластики, не стоит пытаться выполнить операцию в один этап, используя широкие лоскуты и получая трудно-закрываемые донорские дефекты.

Комментарий главного редактора

Приведенное клиническое наблюдение демонстрирует выбор авторами верной стратегии комплексного хирургического лечения пострадавшего пациента. Безусловно, только этапное хирургическое лечение подобных травм должно использоваться в настоящее время в условиях ЦРБ. Также хочется поздравить коллег с полученным хорошим результатом лечения и пожелать дальнейших успехов. Вместе с тем считаю важным обратить внимание читателей на возможные пути

преодоления тех трудностей, с которыми столкнулись наши коллеги. Проблема закрытия донорской раны – нанесение насечек на кожные покровы, окружающие ее, является порочной практикой, во многих ситуациях не позволяет существенно уменьшить натяжение краев раны и устранить краевую ишемию тканей. Кроме того, формирующиеся многочисленные мелкие рубцы приводят впоследствии к косметическим дефектам оперируемой области. Проблема решается еще большей мобилизацией перемещаемых лоскутов и применением пластики раны местными тканями методом дозированного растяжения вместо кожных насечек. При более широкой мобилизации не следует бояться ишемических осложнений в послеоперационном периоде, если операция выполняется с максимально бережным отношением к тканям, а препарирование производится анатомично (в слое). Для профилактики нагноения послеоперационных ран так или иначе назначается системная антибактериальная терапия.

Безусловно, в условиях ЦРБ восстановление кожных покровов полового члена за счет окружающих дефект тканей абсолютно оправданно. Однако в крупных многопрофильных стационарах необходимо стремиться к лучшим функциональным (нормальная эректильная функция) и косметическим (отсутствие роста волос, приближение к физиологическим размерам органа) результатам, что возможно путем перемещения свободных кровоснабжаемых комплексов тканей на микрососудистых анастомозах.

Все перечисленные замечания несут лишь просветительскую функцию, так как наша читательская аудитория включает практикующих врачей не только ЦРБ, но и крупных больниц и научно-исследовательских институтов. В данном примере раны зажили на большей площади первичным натяжением и рубцы от насечек почти незаметны за волосным покровом, а потому еще раз хочу поздравить авторов статьи с хорошими результатами лечения больного и выбором правильной стратегии.

ЛИТЕРАТУРА

1. Carvalho J.P., Hazan A., Cavalcanti A.G., Favorito L.A. Relation between the area affected by Fournier's gangrene and the type of reconstructive surgery used. A study with 80 patients. *Int Braz J Urol* 2007;33(4):510–4.
2. El-Mageed M. Evaluation of the anteromedial thigh fasciocutaneous flap for scrotal reconstruction. *J Plast Reconstr Surg* 2007;31(2):149–55.
3. Tran N.V. Scrotal and perineal reconstruction. *Semin Plast Surg* 2011;25(3):213–20.
4. Selvaggi G., Hoebcke P., Ceulemans P., Hamdi M. et al. Scrotal reconstruction in female-to-male transsexuals: a novel scrotoplasty. *Plast Reconstr Surg* 2009;123(6):1710–8.
5. Чухриенко Д.П., Люлько А.В. Атлас операций на органах мочеполовой системы. М., 1972. 377 с. [Chukhrienko D.P., Lyulko A.V. Atlas of surgeries on the organs of the urogenital system. Moscow, 1972. 377 p. (In Russ.)].