Опыт успешного комплексного лечения гнойно-некротических изменений тканей нижней конечности на фоне илеофеморального тромбоза вследствие онкологического заболевания органов малого таза, осложненного синей флегмазией

В.В. Завацкий[1], А.Ю. Цой[2], Т.Б. Салимонова[1]
[1]ГБУ «Санкт-Петербургский научно-исследовательский институт скорой помощи им. И.И. Джанелидзе»; Россия, 192242, Санкт-Петербург, ул. Будапештская, 3, лит. А;
[2]СПб ГБУЗ «Городская больница Святого Великомученика Георгия»; Россия, 194354, Санкт-Петербург, Северный проспект, 1

Контакты: *Вячеслав Владимирович Завацкий v.v.zav@mail.ru*

Успешное лечение пациентов с гнойно-некротическими изменениями нижних конечностей независимо от этиопатогенеза возможно при применении мультидисциплинарного подхода в условиях специализированного или многопрофильного стационара. Данный клинический случай демонстрирует успешное внедрение мультидисциплинарного подхода в лечении гнойно-некротических изменений стопы и голени на фоне илеофеморального тромбоза вследствие онкологического заболевания органов малого таза, осложненного синей флегмазией, в условиях многопрофильного стационара с использованием современных методов лечения.

Ключевые слова: *синяя флегмазия, венозная гангрена, паранеопластический синдром, рак, тромбоз, терапия ран отрицательным давлением, местное лечение, пластические и реконструктивные операции, ампутация*

DOI: 10.17650/2408-9613-2016-3-1-57-70

Experience with successful combination treatment for pyonecrotic changes in lower extremity tissues in the presence of iliofemoral thrombosis due to phlegmasia cerulea dolens

V.V. Zavatskiy[1], A.Yu. Tsoy[2], T.B. Salimonova[1]
[1]I.I. Dzhanelidze Saint Petersburg Research Institute of Emergency Care; 3 Budapeshtskaya St., Lit. A, Saint Petersburg, 192242, Russia;
[2]Saint Great Martyr George City Hospital; 1 Severnyy Prospect, Saint Petersburg, 194354, Russia

Successful treatment of the lower limbs purulent necrotic injury regardless etiopathogenesis feasible by a multidisciplinary approach in a specialized or general hospital. This case demonstrates the successful implementation of a multidisciplinary approach in a general hospital using modern methods to the treatment of the lower limbs purulent necrotic injures in cases of the background phlegmasia cerulea dolens as the paraneoplastic syndrome.

Key words: *phlegmasia cerulea dolens, venous gangrene, paraneoplastic syndrome, cancer, thrombosis, negative pressure wound therapy, topical treatment, plastic and reconstructive treatment, amputation*

Введение

Синяя болевая флегмазия (phlegmasia cerulea dolens, PCD) является редкой фульминантной формой острого массивного тромбоза, которая в случае отсутствия лечения в ранней фазе может перейти в необратимую стадию венозной гангрены (в 40–60 % случаев) [1–3]. При PCD продолжает сохраняться высокий уровень смертности (25–40 %) и ампутации (20–50 %) [1, 4]. R. la Gregoire в 1938 г. описал клиническую картину PCD триадой, включающей отек конечности, острую ишемическую боль и изменение цвета кожного покрова (от багрово-синего до темно-синего) [5]. В результате окклюзии венозного русла возникает венозная гипертензия с массивной секвестрацией жидкости в интерстициальное пространство, значительным снижением артериального гидростатического давления, циркуляторным коллапсом и шоком [6].

Этиология ишемического тромбоза не отличается от этиологии обычного тромбоза глубоких вен (ТГВ), за исключением того, что последний встречается чаще. Факторы риска тромбоза определяются у 80 % пациентов с ТГВ и могут быть как врожденными, так и приобретенными. Наиболее частые этиологические факторы в обеих группах – послеоперационные состояния (13–25 %) и неопластические заболевания (15–25 %) [2]. По данным K. Chinsakchai и соавт., каждый 3-й пациент с PCD имеет злокачественное ново-

образование [3, 7]. Состояние гиперкоагуляции является инициирующим фактором [2].

Системный анализ данных за последние 30 лет показал, что четкого алгоритма ведения пациентов с PCD нет и разнообразие методов лечения не позволяет выработать строгие критерии [2, 3]. Терапия должна быть незамедлительной, направленной на предотвращение тромбоэмболических осложнений и потери конечности. Первичный общий подход должен включать постельный режим, возвышенное положение конечности, восполнение объема циркулирующей крови, незамедлительную системную антикоагулянтную терапию. При неэффективности гепаринотерапии через 6–12 ч необходимо специализированное лечение [3]. В настоящее время применяются эндоваскулярные методы лечения, катетер-направленный тромболизис, тотальная тромбэктомия с пликацией наружной подвздошной вены, формирование артериовенозной фистулы, имплантация кава-фильтра, фасциотомия. Выбор метода лечения осуществляют на основании факторов риска, вероятности кровотечения, общего состояния больного. Предпочтительным является своевременное малоинвазивное лечение. Хирургическое вмешательство проводят у пациентов с более тяжелой степенью поражения, когда малоинвазивные технологии недостаточно эффективны и высок риск потери конечности и смерти [3, 8–10].

При развитии венозной гангрены в большинстве источников предлагается выполнение ампутации пораженной конечности [11, 12]. В ряде случаев возможно проведение местного лечения с уменьшением объема ампутации и сохранением опороспособной культи конечности [13]. Ниже представлен подобный клинический случай.

Клинический случай

***Пациентка О.**, 54 лет, 23.10.2014 поступила в НИИ СП им. И.И. Джанелидзе с жалобами на одышку, сильную боль, отек и изменение цвета левой нижней конечности до багрово-цианотичного, появление «кожных пузырей», наполненных жидкостью темного цвета, некоторые из которых самостоятельно вскрылись, участков «почернения» на стопе и голени.*

Из анамнеза: 28.09.2014 отметила появление стойкого отека левой нижней конечности, дискомфорта в подколенной области, первое время к врачу не обращалась. Из-за нарастающего увеличения объема пораженной нижней конечности обратилась к хирургу по месту жительства. Был диагностирован илеофеморальный флеботромбоз (рис. 1), и 08.10.2014 пациентка была госпитализирована на стационарное лечение в хирургическое отделение центральной районной больницы.

В стационаре сразу были назначены антикоагулянтная (гепарин + варфарин), дезагрегантная (клопидогрел), антибактериальная (цефазолин) терапия и возвышенное положение нижней конечности. Однако в ходе лечения отмечались колебания уровня международного нормализованного отношения > 7, в связи с чем антикоагулянтная терапия была отменена, продолжена дезагрегантная терапия. Там же в ходе обследования выявлено злокачественное новообразование органов малого таза. Отмечалось появление буллезных и гнойно-некротических изменений на стопе и голени, в связи с чем пациентке была предложена ампутация левой нижней конечности на уровне бедра, от которой она категорически отказалась.

Рис. 1. *Общий вид левой нижней конечности (фотография предоставлена с места первичной госпитализации), 10-е сутки от начала заболевания (отек, увеличение конечности в объеме, изменение цвета кожи на фоне илеофеморального тромбоза)*

Fig. 1. *General view of the left lower extremity (photo from the place of the primary hospitalization), 10th day from the beginning of disease (edema, extremity enlargement, change of the skin color at the background of the ileofemoral thrombosis)*

Пациентка неоднократно консультировалась у сосудистых хирургов различных стационаров, где, кроме ампутации нижней конечности, ничего не предлагали. Параллельно консультировалась у гинекологов-онкологов в различных стационарах и онкологических диспансерах, где было отказано в хирургическом лечении ввиду наличия гнойно-некротических изменений на стопе.

Местный статус при поступлении в отделение сосудистой хирургии НИИ СП им. И.И. Джанелидзе: левая нижняя конечность плотная, с выраженным отеком, теплая, увеличена в объеме на 7 см на уровне средней трети бедра. В нижней трети голени и стопы кожный покров цианотичный, на коже имеются геморрагические высыпания, отслойка эпидермиса, фликтены, наполненные геморрагической жидкостью с неприятным запахом. На стопе участки формирующегося некроза без четкой линии демаркации с признаками инфицирования в области II и IV пальцев, по подошвенной и тыльной поверхности стопы (рис. 2).

По данным ультразвукового дуплексного сканирования выявлен окклюзирущий тромб в наружной подвздошной,

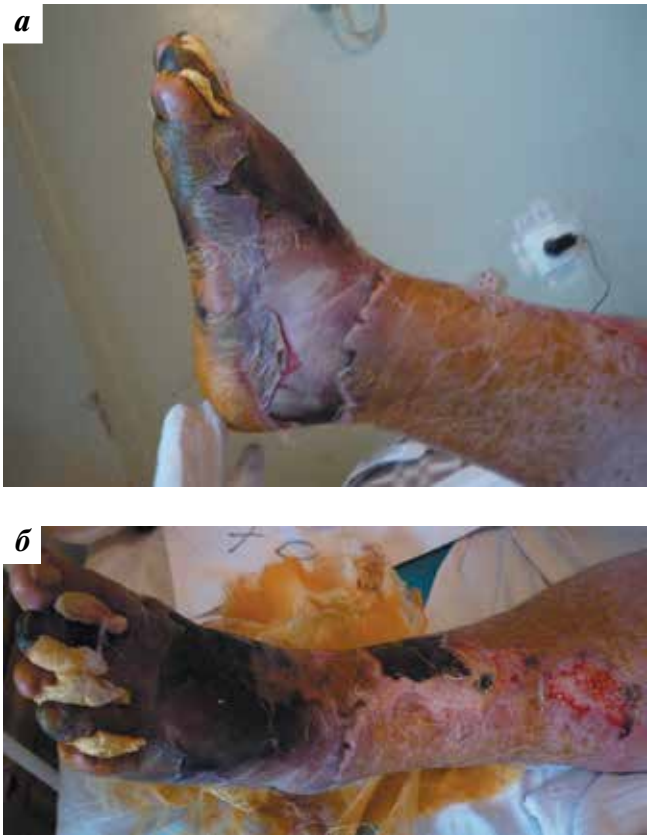

Рис. 2. *Вид левой стопы при поступлении: а – с латеральной поверхности; б – с тыльной поверхности (пояснение в тексте)*
Fig. 2. *Left foot view at admittance: а – from the lateral surface; б – from the dorsum (see explanation in the text)*

общей бедренной, бедренной, подколенной венах, глубокой вене бедра, а также окклюзия сафенофеморального соустья и большой подкожной вены на всем протяжении без признаков флотации и реканализации (рис. 3).

При ультразвуковой допплерографии сохранялся магистральный тип кровотока на всех артериях нижней конечности.

По данным лабораторных показателей выявлена анемия со снижением уровня гемоглобина до 104 г/л, лейкоцитоз 15,25 × 10^9/л со сдвигом лейкограммы влево (15 % палочкоядерных нейтрофилов), увеличение уровня креатинина до 127 ммоль/л, гипокоагуляция – протромбиновый индекс 48 %, международное нормализованное отношение 2,33. Синусовая тахикардия с частотой сердечных сокращений 110 в минуту. Правосторонний гидроторакс до VI ребра по результатам рентгенологического исследования органов грудной клетки.

В связи с длительностью тромбоза (27-й день от клинической манифестации ТГВ) эффективность тромбэктомии даже с формированием временной артериовенозной фистулы при изолированном тромбозе подвздошных вен минимальна. Показаний для постановки кава-фильтра в связи с окклюзионным характером тромбоза и отсутствием флотации верхушки тромботических масс также не было.

В 1-е сутки была назначена инфузионная антикоагулянтная терапия – гепарин по 1000 ЕД/ч под контролем активированного частичного тромбопластинового времени. В последующем, учитывая наличие онкологического заболевания, пациентка была переведена на эноксапарин в дозировке из расчета 1 мг/кг массы тела (по 80 мг 2 раза в день). Также были назначены сулодексид 1200 ЛЕ внутривенно капельно 1 раз в день и простагландин E_1 (алпростадил) 60 мкг внутривенно капельно, детралекс 500 мг 2 таблетки в день перорально, эмпирическая антибактериальная терапия (ципрофлоксацин 400 мг/сут + метронидазол 1500 мг/сут). Строгий постельный режим, нижней конечности придано возвышенное положение. Компрессионную терапию не назначали ввиду наличия некротических изменений. Местно применяли влажно-высыхающие повязки с антисептиком (повидон-йод). Разгрузка стопы проводилась соблюдением постельного и каталочного режима с дополнительной разгрузкой пяточной области стопы башмаком из меди-

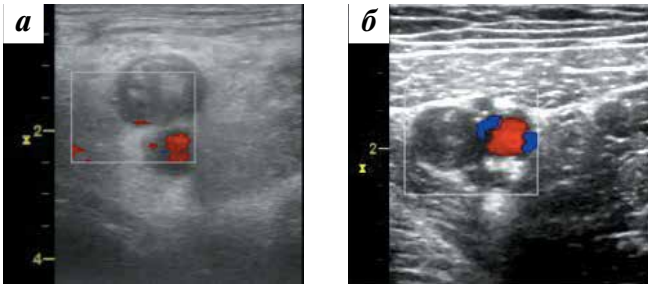

Рис. 3. *Ультразвуковое дуплексное сканирование сосудов левой нижней конечности с выявлением окклюзионного тромба в просвете подколенной вены (а) и общей бедренной вены (б)*
Fig. 3. *Ultrasonic duplex scanning of left lower extremity vessels with revealing of the occlusive thromb in the popliteal vein (a) and the common femoral vein (б) lumen*

Рис. 4. *Разгрузочный башмак из медицинской латексной пены Heelift® SuspensionBoot для профилактики трофических нарушений в пяточной области*
Fig. 4. *Heelift® SuspensionBoot for the prophylactics of trophic disturbances in the heel area*

Рис. 5. *Вид левой стопы на 26-е сутки после начала лечения: клиническая картина отграничения некроза*
Fig. 5. *Left foot view at the 26th day after the beginning of treatment: clinical pattern of the necrosis delimitation*

цинской латексной пены Heelift® Suspension Boot (рис. 4). Абсолютных показаний к оперативному лечению не было.

На фоне проводимой терапии отмечена положительная динамика: уменьшение отека и интенсивности болевого синдрома, формирование линий демаркации некрозов (рис. 5). На 6-е сутки от начала эмпирической антибактериальной терапии по результатам бактериологического исследования раневого отделяемого с определением чувствительности к антибактериальным препаратам выявлены Staphylococcus aureus $10^7 \times 1,0$, Streptococcus pyogenes $10^7 \times 1,0$, чувствительные к ципрофлоксацину и сульперазону. Проведена коррекция проводимой антибактериальной терапии дополнительным назначением к ципрофлоксацину сульперазона в дозе 4 г/сут. После купирования инфекционного процесса на голени и стопе тактика местного лечения гнойно-некротических

Рис. 6. *Вид левой стопы (а) и нижней трети голени (б): признаки лизиса некротического струпа на латеральной поверхности стопы, появление грануляционной ткани на передне-медиальной поверхности голени (местное лечение повязками Hydrosorb®, TenderWet Active®)*
Fig. 6. *View of the left foot (a) and of the lower third of the lower leg (б): features of the necrotic crust lysis at the lateral surface of the foot, granulation tissue on the anterior medial surface of the lower leg (local treatment with Hydrosorb®, TenderWet Active® bands)*

очагов изменена на «принцип ведения ран во влажной среде» с использованием современных перевязочных мате-

Рис. 7. *Вид левой стопы на 26-е (а) и 42-е (б) сутки лечения: отсутствие признаков увлажнения струпа (местное лечение раствором повидон-йода)*
Fig. 7. *Left foot view at the 26th (a) and 42th (б) day of treatment: no crust moisture features (local treatment with povidone-iodine solution)*

риалов. На первом этапе в целях быстрого отторжения некротических тканей на голени была использована гидрогелевая повязка Hydrosorb® (Paul Hartmann, Германия), содержащая до 60 % воды, что обеспечивает моментальное увлажнение раны и постепенное отторжение струпа, а поглощающая способность повязки позволяет активно удалять раневой экссудат и тем самым создавать оптимальную влажную среду в ране. После отторжения некротических тканей от дна раны струп хирургически удаляли во время перевязок. После очищения раны от некрозов использовали гидроактивную суперабсорбирующую повязку с антисептиком (полигексаметиленбигуанид) TenderWet Active® (Paul Hartmann, Германия). Благодаря свойствам данной повязки создается эффект постоянного «промывания» и сбалансированной влажной среды, что способствует формированию грануляционной ткани. Гидрофобная оболочка повязки с силиконовыми полосами препятствует прилипанию к дну раны, что позволяло также проводить перевязки без дополнительной анестезии в условиях перевязочной (рис. 6).

После формирования грануляционной ткани и снижения количества раневого экссудата использовали воздухопроницаемые губчатые повязки HydroTac® (Paul Hartmann, Германия). За счет технологии AquaClear (капиллярный эффект вертикальной абсорбции раневого экссудата) повязка активно удаляет избыточное отделяемое и удерживает его во внутреннем губчатом слое даже в случае значительной компрессии, что позволило использовать компрессионную терапию в виде бандажирования эластичными бинтами средней степени растяжимости. Наличие на внутренней поверхности гидрогелевого покрытия не только делает безболезненной смену повязки, но и предупреждает повреждение формирующегося эпителия в дне и краях раны. На зоны сформированного некроза тыльной и подошвенной поверхностей стопы, а также на пальцы

Рис. 8. *Вид ран левой стопы и голени после хирургической обработки, этапного использования повязок Hydrosorb®, TenderWet Active®, HydroTac® с учетом стадий раневого процесса, на стопе продолжено местное лечение раствором повидон-йода*
Fig. 8. *View of the left foot and lower leg wounds after the post-surgical treatment, the stage use of Hydrosorb®, TenderWet Active®, HydroTac® bands, while taking into consideration wound process stages, on the foot the local treatment is continued with povidone-iodine solution*

стопы продолжены перевязки с раствором повидон-йода (рис. 7).

В связи с наличием одышки, гидротораксом и высоким риском тромбоэмболии легочной артерии выполнена эхокардиография, однако отчетливых признаков острой перегрузки правых камер давлением не выявлено, диагностированы концентрическое ремоделирование левого желудочка, увеличение левого предсердия и легоч-

Рис. 9. *Динамика раневого процесса на фоне местного лечения на амбулаторном этапе: очищение зон некрозов, рост грануляционной ткани, эпителизация*

Fig. 9. *Wound process dynamics at the local treatment background as outpatient: cleaning of necrosis areas, granulation tissue growth, epithelialization*

ная гипертензия I степени. На 8-е сутки госпитализации (31.10.2014) пациентка отметила нарастание одышки в покое, выполнена пункция плевральной полости, эвакуировано 1600 мл жидкости. При цитологическом исследовании пунктата атипии клеток не выявлено. Данное состояние было расценено как перенесенная тромбоэмболия мелких ветвей легочной артерии. Несмотря на проводимую терапию, 16.11.2014 вновь появилась одышка в покое. При обследовании по данным ультразвуковой диагностики выявлен напряженный асцит, гидроторакса нет. Выполнен лапароцентез, эвакуировано 4800 мл асцитической жидкости. При цитологическом исследовании также не выявлено атипии клеток.

17.11.2014 появилась перитонеальная симптоматика, при лапароскопии выявлен разрыв цистаденокарциномы в брюшную полость, разлитой серозный перитонит. Выполнена конверсия – нижнесрединная лапаротомия. Установлен диагноз: первично-множественные злокачественные новообразования матки и яичника. Эндометриальная саркома тела матки, вскрывшаяся эндометриальная цистаденокарцинома левого яичника, реактивный перитонит. Выполнены тотальная абдоминальная гистерэктомия с резекцией большого сальника, санация, дренирование брюшной полости.

Учитывая перенесенную большую полостную операцию, дальнейшее оперативное лечение некротического очага стопы и голени было отложено. На 10-е сутки после лапаротомии швы были удалены, пациентка выписана на амбулаторное лечение. На амбулаторном этапе продолжена местная терапия во влажной среде по вышеописанному принципу с учетом стадии раневого процесса с использованием современных перевязочных материалов (рис. 8). Также продолжены антикоагулянтная терапия эноксапарином 8000 анти-XaME/0,8 мл, пероральный прием сулодексида 500 ЛЕ/сут, детралекса 1000 мг/сут, компрессионная терапия чулком с застежкой на талии II класса компрессии.

За 2 мес амбулаторного лечения по данной методике удалось добиться значительного очищения зон некрозов на тыльной и латеральной поверхностях стопы, роста

Рис. 10. *Вид левой стопы после хирургической обработки и ампутации II и IV пальцев на уровне проксимальных фаланг с закрытием костных опилов выкроенными и ротированными кожно-фасциальными лоскутами пальцев*
Fig. 10. *Left foot view after surgical treatment and amputation of II and IV fingers at the level of proximal phalanxes with closing of bonesaw-lines with cut out and rotated fasciocutaneous flaps of fingers*

Рис. 11. *Вид левой стопы в процессе наложения вакуум-повязки*
Fig. 11. *Left foot view in the process of the vacuum band application*

грануляционной ткани, самостоятельной краевой и островковой эпителизации ран голени (рис. 9).

20.01.2015 пациентка повторно госпитализирована для оперативного лечения. При поступлении по данным ультразвукового дуплексного сканирования отмечена полная реканализация глубокой, поверхностной, подколенной вен и частичная реканализация общей бедренной и наружной подвздошной вен до 50 %. По основным лабораторным показателям обращали на себя внимание незначительная анемия со снижени-

Рис. 12. *Вид левой нижней конечности с функционирующей вакуум-повязкой и компрессионным бинтом*
Fig. 12. *View of the left lower extremity with the functioning vacuum band and compression bandage*

Рис. 13. *Динамика раневого процесса на 3-и сутки терапии отрицательным давлением (пояснение в тексте)*
Fig. 13. *Wound process dynamics at the 3rd day of the therapy with negative pressure (see explanation in the text)*

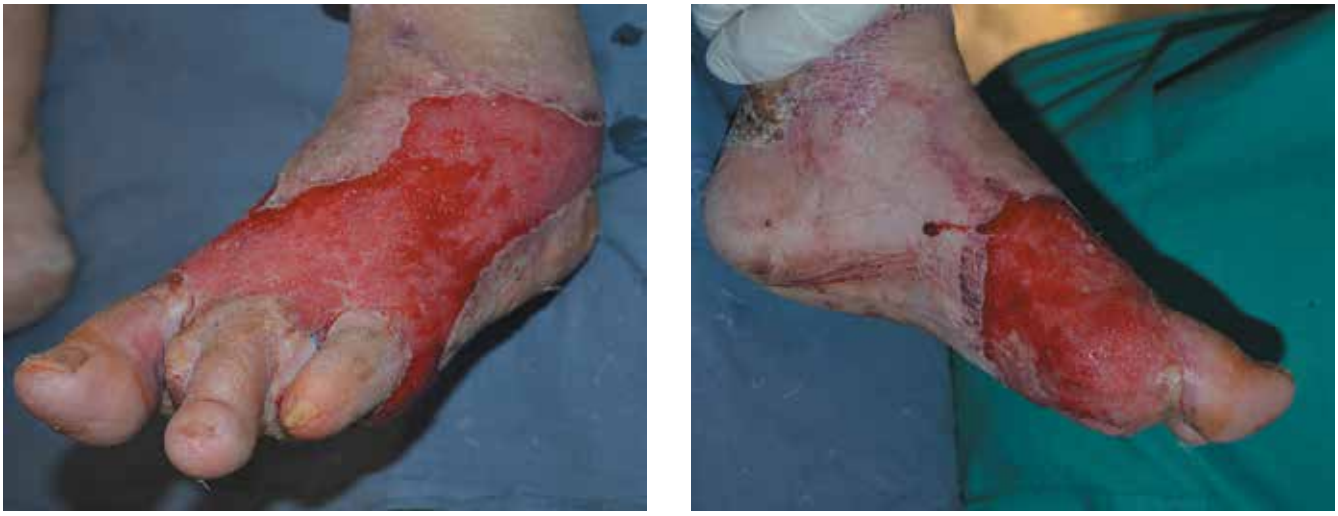

Рис. 14. *Вид стопы после 10 сут терапии отрицательным давлением: II фаза раневого процесса, рана готова к пластическому закрытию*
Fig. 14. *Foot view after 10 days of the negative pressure therapy: II phase of the wound process, the wound is ready for the plastic closure*

Рис. 15. *Операция пластической реконструкции стопы*
Fig. 15. *Operation of the food plastic reconstruction*

ем уровня гемоглобина до 103 г/л, гипопротеинемия до 63,6 г/л, а также гиперфибриногенемия – 5,51 г/л. По данным рентгенографического исследования костного аппарата стопы костно-деструктивной патологии не выявлено.

23.01.2015 больной выполнена хирургическая обработка гнойно-некротических ран на тыльной и подошвенной поверхностях стопы, ампутация II и IV пальцев на уровне проксимальных фаланг с закрытием костных опилов выкроенными и ротированными кожно-фасциальными лоскутами пальцев (рис. 10).

В послеоперационном периоде в целях быстрой подготовки остаточной раны стопы к пластическому закрытию начата терапия отрицательным давлением.

Повязка была сформирована с использованием большого перевязочного набора Portal Drain Wound Care Sets Large – Venturi, Talley® (Talley Group, Великобритания) из губки, вырезанной по контуру проксимального края раны, с формированием «сапожка» в дистальном отделе раны с защитой кожи пальцев марлей Kerlix™ от мацерации и действия отрицательного давления

Рис. 16. *Вид левой стопы на 14-е сутки после свободной аутодермопластики: полное приживление трансплантатов*
Fig. 16. *Left foot view at the 14th day after the free autodermoplasty: full gradt retention*

и установкой плоского порта на тыльной поверхности (рис. 11).

Вакуумную терапию проводили аппаратом Venturi Compact Talley® (Talley Group, Великобритания) с уровнем отрицательного давления 120 мм рт. ст. в постоянном режиме на начальном этапе и переменном режиме при 2-й и 3-й смене повязок. Также была продолжена компрессионная терапия – эластичное бинтование бинтами средней степени растяжимости (рис. 12).

Во время смены вакуумных повязок выполняли промывание раны антисептическим раствором Пронтосан (B Braun Medical AG, Германия), этапные некрэктомии (рис. 13).

Всего выполнено 3 установки вакуумных повязок (10 сут терапии отрицательным давлением). За это время удалось добиться очищения раны от очаговых некрозов и фибрина, активного роста грануляционной ткани, краевой эпителизации, и к 11-м суткам терапии отрицательным давлением (02.02.2015) рана полностью соответствовала критериям готовности к пластическому закрытию (C. E. Attinger, 2006) (рис. 14).

03.02.2015 выполнено пластическое закрытие раны стопы свободным расщепленным перфорированным аутодермотрансплантатом, взятым с контралатерального бедра, с фиксацией трансплантатов отдельными узловыми швами (рис. 15).

Послеоперационный период протекал без осложнений. Во время всего послеоперационного периода проводили антикоагулянтную терапию (эноксапарин и сулодексид), лечение венотониками, эластическую компрессию. На 14-е сутки после свободной аутодермопластики отмечалось полное приживление кожных трансплантатов, эпителизация ячеек; фиксирующие швы сняты, пациентка выписана на амбулаторное лечение (рис. 16).

На амбулаторном этапе продолжена антикоагулянтная терапия низкомолекулярным гепарином до 6 мес (эноксапарин) с последующим переходом на прямой ингибитор фактора Ха (ривароксабан) в связи с проведением химиотерапии после выписки в онкологическом диспансере по месту жительства и высоким риском рецидива ТГВ. На постоянной основе пациентка носит компрессионный трикотаж, чулки или гольфы II класса компрессии. Сохраняется преходящий умеренный отек нижней конечности без признаков тяжелой посттромботической болезни. При контрольном осмотре через год: сформирован нормотрофический рубец, состояние кожного покрова стопы и голени удовлетворительное, пациентка пользуется обычной обувью, нару-

Рис. 17. *Результат через 12 мес после первичного обращения (через 6 мес после свободной аутодермопластики)*
Fig. 17. *The result shows 12 months after the initial address (in 6 months after the free autodermoplasty)*

шений статодинамической и локомоторной функций нет (рис. 17).

Заключение

Данный клинический случай убедительно демонстрирует возможности сохранения нижней конечности на фоне тяжелого тромботического поражения венозного русла с формированием синей флегмазии. Адекватная антикоагулянтная терапия, проводимая согласно Российским клиническим рекомендациям по диагностике, лечению и профилактике венозных тромбоэмболических осложнений [14], является основой лечения ТГВ и профилактикой развития венозных тромбоэмболических осложнений и тяжелых форм посттромботической болезни. Лечение гнойно-некротического очага с использованием современных перевязочных материалов как на стационарном, так и на амбулаторном этапах может успешно проводиться с учетом стадии раневого процесса даже при обширных поражениях. Важным компонентом при подготовке раны к пластическому закрытию является подбор препаратов для местного лечения с учетом фазы течения раневого процесса. Наше клиническое наблюдение наглядно демонстрирует, что у одного пациента возможно наличие одновременно нескольких раневых поверхностей в различных стадиях, и выбор местных средств должен быть дифференцированным.

Сам по себе язвенно-некротический очаг не может быть показанием к выполнению большой ампутации нижней конечности, тем более на уровне бедра. Решение вопроса о выполнении большой ампутации у пациентов с сосудистыми заболеваниями должно приниматься не только на основании осмотра сосудистого хирурга, а требует аргументированного обоснования по данным комплексного лабораторного и инструментального обследования как тяжести поражения сосудистого русла конечности, так и объема и глубины поражения кожи и мягких тканей. Основными задачами, решаемыми хирургом, являются: определение распространенности и глубины поражения тканей стопы и голени, клиническая оценка признаков инфекции и клинико-лабораторная оценка ее тяжести, определение этапности и объема хирургической обработки некротического поражения тканей конечности, а также оценка возможностей последующего реконструктивного оперативного лечения. Только после этого, от обратного, могут быть обоснованно сформулированы показания к выполнению большой ампутации, при этом лишь отсутствие возможности сохранения опороспособной стопы может стать показанием к ее выполнению. Наличие абсолютных или сумма относительных противопоказаний к ампутации на уровне голени могут давать повод рассматривать показания к ампутации на уровне бедра. Кроме того, данный клинический случай демонстрирует, что гнойно-некротический очаг сам по себе не может быть абсолютным противопоказанием к оперативному лечению сопутствующей патологии, в данном клиническом случае – к радикальному оперативному лечению злокачественного поражения органов малого таза.

На реконструктивном этапе в целях быстрой подготовки раневого дефекта к пластическому закрытию, даже проводимой в условиях медикаментозной управляемой гипокоагуляции, эффективным и безопасным методом (при условии создания надежного гемостаза интраоперационно) является терапия отрицательным давлением. Вакуумная терапия, проводимая в переменном режиме, стимулирует ангиогенез и пролиферацию грануляционной ткани, ускоряет краевую эпителизацию и тракцию краев раны, активно санирует раневую поверхность при поддержании влажного баланса раны. Лечение отрицательным давлением ран, не способных самостоятельно зажить краевой эпителизацией или островковой эпителизацией из дна раны, должно рассматриваться как терапия 1-й линии в целях подготовки к пластической реконструкции.

ЛИТЕРАТУРА / REFERENCES

1. Perkins J.M., Magee T.R., Galland R.B. Phlegmasia caerulea dolens and venous gangrene. Br J Surg 1996;83(1):19–23. PMID: 8653352.
2. Ашер Э., Покровский А.В. Сосудистая хирургия по Хаймовичу. М.: Бином, 2014. Т. 2. С. 465–77.
[Asher A., Pokrovskiy A.V. Haimovici's vascular surgery. Moscow: Binom, 2014. Vol. 2. Pp. 465–77. (In Russ.)].
3. Chinsakchai K., Ten Duis K., Moll F.L., de Borst G.J. Trends in management of phlegmasia cerulea dolens. Vasc Endovascular Surg 2011;45(1):5–14. DOI: 10.1177/1538574410388309. PMID: 21193462.
4. Greenberg J., Troutman D.A., Shubinets V. et al. Phlegmasia cerulea dolens in the upper extremity: a case report and systematic review and outcomes analysis. Vasc Endovascular Surg 2016; 50(2):98–101. DOI: 10.1177/1538574416631645. PMID: 26912398.
5. la Gregoire R. Phlebitebleue (phlegmasia cerulea dolens). Press Med 1938;46(71): 1313–5.
6. Mwita J.C., Mwandri M.B., Cox M. Phlegmasia cerulea dolens in a long distance driver. Niger J Clin Pract 2016;19(2):290–2. DOI: 10.4103/1119-3077.175966. PMID: 26856297.
7. Балуда В.П., Балуда М.В., Тлепшуков И.К., Цыб А.Ф. Рак и тромбоз. М.; Обнинск, 2001. 153 с.
[Baluda V.P., Baluda M.V., Tlepshukov I.K., Tsyb A.F. Cancer and thrombosis. Moscow; Obninsk, 2001. 153 p. (In Russ.)].
8. Oguzkurt L., Tercan F., Ozkan U. Manual aspiration thrombectomy with stent

placement: rapid and effective treatment for phlegmasia cerulea dolens with impending venous gangrene. Cardiovasc Intervent Radiol 2008;31(1):205–8.
DOI: 10.1007/s00270-007-9156-9.
PMID: 17710467.
9. Tung C.S., Soliman P.T., Wallace M.J. et al. Successful catheter-directed venous thrombolysis in phlegmasia cerulea dolens. Gynecol Oncol 2007;107(1):140–2.
DOI: 10.1016/j.ygyno.2007.06.011.
PMID: 17669477.
10. Geroulakos G., Hossain J., Tran T. Economy-class syndrome presenting as phlegmasia caerulea dolens. Eur J Vasc Endovasc Surg 2000;20(1):102–4.
DOI: 10.1053/ejvs.2000.1101.
PMID: 10906308.
11. Светухин А.М., Жуков А.О., Коков Л.С. и др. Синяя флегмазия, осложненная анаэробной инфекцией. Анналы хирургии 2006;(1):76–80.
[Svetukhin A.M., Zhukov A.O., Kokov L.S. et al. Phlegmasia cerulea, complicated with the anaerobic infection. Annaly khirurgii = Annals of Surgery 2006;(1):76–80. (In Russ.)].
12. Иванова В.Д., Колсанов А.В., Миронов А.А., Яремин Б.И. Ампутации. Операции на костях и суставах. Самара: Офорт, 2007. С. 76–8.
[Ivanova V.D., Kolsanov A.V., Mironov A.A., Yaremin B.I. Amputations. Operations on bones and joints. Samara: Ofort, 2007. Pp. 76–8. (In Russ.)].
13. Warkentin T.E. Ischemic limb gangrene with pulses. N Engl J Med 2015;373(7):642–55.
DOI: 10.1056/NEJMra1316259.
PMID: 26267624.
14. Российские клинические рекомендации по диагностике, лечению и профилактике венозных тромбоэмболических осложнений. Флебология 2015;9(2):10–2.
[Russian clinical recommendations on the diagnostics, treatment and prophylactics of venous thromboembolic complications. Flebologiya = Flebology 2015;9(2):10–2. (In Russ.)].