

Отдаленные результаты лечения пациентов с диабетической нейроостеоартропатией за период с 2010 по 2014 г. в отделении диабетической стопы ГНЦ ФГБУ «НМИЦ эндокринологии» Минздрава России

И. Н. Ульянова, М. В. Ярославцева, А. В. Мовчан, Г. Р. Галстян, В. А. Митиш, Л. П. Доронина

ГНЦ ФГБУ «Национальный медицинский исследовательский центр эндокринологии» Минздрава России
Россия, 117292, Москва, ул. Дмитрия Ульянова, д. 11

Контактное лицо: Марианна Викторовна Ярославцева, yaroslavceva.mariana@endocrincentr.ru

Диабетическая нейроостеоартропатия (ДНОАП) — прогрессирующий дегенеративный процесс, клинически манифестирующий воспалением, деструкцией и резорбцией костной ткани стопы, приводящий к ее деформации. С увеличением продолжительности жизни пациентов с сахарным диабетом (СД) возрастает и частота встречаемости ДНОАП. Доказано, что наиболее эффективным методом лечения пациентов с острой стадией ДНОАП является индивидуальная разгрузочная повязка Total Contact Cast (ТСС). Поздняя и неполноценная иммобилизация приводит к выраженной деформации стопы и последующему развитию осложнений ДНОАП. В таком случае возможно проведение хирургического лечения, целью которого являются создание стабильности суставов посредством артрореза и устранение деформаций (корректирующая остеотомия).

Цель исследования — оценка отдаленных результатов хирургического лечения пациентов с ДНОАП в объеме корректирующей остеотомии.

Материалы и методы исследования. С 2010 по 2014 г. в отделении диабетической стопы ФГБУ «НМИЦ эндокринологии» Минздрава России были пролечены 1779 пациентов с СД. Из них 532 (30,0 %) человека с ДНОАП. На основании результатов обследования всех пациентов разделили на группы: 53 (10,0 %) человека с острой стадией ДНОАП (1-я группа), 266 (50,0 %) — с подострой стадией (2-я группа) и 213 (40,0 %) пациентов с хронической стадией ДНОАП (3-я группа). Для оценки степени компенсации углеводного обмена определяли уровень гликированного гемоглобина (Hb_{A1c}) методом жидкостной ионнообменной хроматографии под низким давлением на анализаторе Diastat (BioRad, США) с использованием набора того же производителя по унифицированной методике (норма до 6,4 %). В качестве диагностического критерия острой стадии ДНОАП и ее мониторинга пациентам проводили инфракрасную термометрию на тыльной поверхности стоп и голеностопных суставов (электронный инфракрасный термометр DT-635, A&D Company Ltd., Япония). Для оценки состояния костных структур нижних конечностей пациентам 1, 2 и 3-й групп проводили цифровую рентгенографию пораженных суставов в прямой и боковой проекциях на рентгенодиагностическом комплексе Axiom Isonos R 200 (Siemens, Германия). В качестве дополнительного метода диагностики острой стадии ДНОАП проводили магнитно-резонансную томографию (томограф магнитно-резонансный GE SIGNA Pioneer) пораженных суставов. Всем пациентам в ходе динамического наблюдения 1 раз в 3–4 нед и при необходимости замены изготавливали ТСС. Анализ клинических данных выполняли с помощью стандартных методов статистической обработки Microsoft Excel и Statistica 6.0.

Результаты исследования. Всего с 2010 по 2014 г. пролечены 532 человека с ДНОАП, что составило 30,0 % больных из всех, пролеченных в отделении. Из них с СД 1-го типа были 213 (40,0 %) больных, с СД 2-го типа — 319 (60,0 %). Состояние углеводного обмена оценивали по уровню гликированного гемоглобина (Hb_{A1c}), который в 1-й группе составил $9,11 \pm 1,6$ %, во 2-й группе — $9,2 \pm 1,53$ %, в 3-й группе — $7,2 \pm 1,9$ % ($M \pm SD$). Наличие в анамнезе язвенных дефектов стоп отмечали у 3 (5,7 %) пациентов 1-й группы, 85 (32,0 %) больных 2-й группы и 194 (91,0 %) человек 3-й группы. Достоверно чаще язвы встречались в группе пациентов с хронической стадией ДНОАП по сравнению с 1-й и 2-й группами ($p < 0,05$). Разные по объему ампутации стоп в анамнезе имели место у 6 (11,3 %) больных 1-й группы, у 101 (38,0 %) пациента 2-й группы и у 100 (47,0 %) больных 3-й группы. Достоверно чаще ампутациям подвергались пациенты 3-й группы ($p < 0,01$). В ходе динамического наблюдения за пациентами 1-й группы ($n = 53$) на фоне разгрузки пораженной конечности при помощи ТСС в среднем в течение 7 мес ремиссии удалось добиться у 85,0 % ($n = 45$) пациентов. У 15,0 % ($n = 8$) больных диагностировали переход в подострую стадию. Во 2-й группе ($n = 266$) стабилизации костной ткани пораженных суставов на фоне ношения ТСС в среднем в течение 11 мес удалось достигнуть у 92,0 % ($n = 245$) пациентов. Хирургическое лечение (корректирующая остеотомия) проведено 8,0 % пациентов ($n = 21$). В 3-й группе пациентов ($n = 213$) под динамическим наблюдением находятся 85,0 % ($n = 180$) пациентов, 15,0 % ($n = 33$) проведена корректирующая остеотомия, после которой пациенты носили ТСС в течение 12–16 мес. Всего за указанный период хирургическое вмешательство по поводу стопы Шарко выполнено 54 пациентам ($n = 54$). После хирургического лечения 44,4 % пациентов ($n = 24$) носят сложную ортопедическую обувь (в том числе и дома), 5,6 % ($n = 3$) — ортез и 50,0 % ($n = 27$) продолжают носить ТСС. Из них 24,1 % ($n = 13$) имели осложнения: язвенные дефекты пораженной стопы — 20,4 % ($n = 11$), ампутации на границе верхней и средней трети голени — 1,9 % ($n = 1$) и смерть от сердечно-сосудистых осложнений — 1,9 % ($n = 1$). Данных, подтверждающих наличие рецидива ДНОАП, у оперированных больных не получено. Продолжили динамически наблюдаться 306 пациентов с ДНОАП, что составило 58,0 % всех пациентов с ДНОАП. Из них 56,0 % ($n = 172$) имели осложнения: язвенные дефекты пораженной стопы — 37,3 % ($n = 114$), ампутации в пределах стопы — 14,4 % ($n = 44$) и смерть от онкологического заболевания — 0,3 % ($n = 1$). Рецидив ДНОАП развился у 4,2 % пациентов ($n = 13$).

Заключение. В связи с отсутствием в литературе актуальной информации о распространенности ДНОАП и ее высокой встречаемости среди пациентов с СД необходимы дальнейшие эпидемиологические исследования. ДНОАП требует мультидисциплинарного подхода в диагностике и лечении с последующим динамическим наблюдением за данной категорией больных. Хирургический метод лечения в объеме корригирующей остеотомии является профилактическим и избавляет пациента от точек избыточного давления на подошвенной поверхности стопы. Особую важность приобретают развитие и широкое внедрение ортопедической помощи таким пациентам.

Ключевые слова: сахарный диабет, диабетическая стопа, диабетическая нейроостеоартропатия, стопа Шарко, отдаленные результаты, корригирующая остеотомия, индивидуальная разгрузочная повязка.

Для цитирования: Ульянова И. Н., Ярославцева М. В., Мовчан А. В., Галстян Г. Р., Митиш В. А., Доронина Л. П. Отдаленные результаты лечения пациентов с диабетической нейроостеоартропатией за период с 2010 по 2014 г. в отделении диабетической стопы ГНЦ ФГБУ «НМИЦ эндокринологии» Минздрава России. Рань и раневые инфекции. Журнал им. проф. Б. М. Костюченка. 2025; 12 (2): 14–22.

DOI: 10.25199/2408-9613-2025-12-2-14-22

**Long-term outcomes of diabetic neuro-osteoarthropathy treatment for the period from 2010 to 2014
in the diabetic foot department of the Scientific Research Center of the Federal State Budgetary Institution
“NMRC of Endocrinology” of the Ministry of Health of the Russian Federation**

I. N. Ulyanova, M. V. Yaroslavtseva, A. V. Movchan, G. R. Galstyan, V. A. Mitish, L. P. Doronina

*National Medical Research Center of Endocrinology of the Ministry of Health of the Russian Federation
11 Dmitriya Ulyanova Str., Moscow, 117292, Russia*

Diabetic neuro-osteoarthropathy (DNOAP) is a progressive, degenerative process that is clinically manifested by inflammation, destruction and resorption of the bone tissue of the foot, leading to its deformation. With an increase in the life expectancy of patients with diabetes mellitus (DM), the incidence of DNOAP also increases. To date, the most effective method of treating patients with the acute stage of DNOAP is the individual relief dressing Total Contact Cast (TCC). Late and incomplete immobilization leads to pronounced deformity of the foot and the subsequent development of complications of DNOAP. In this case, surgical treatment is possible, the purpose of which is to create joint stability through arthrodesis and eliminate deformities (corrective osteotomy).

Objective. To evaluate the long-term results of surgical treatment of patients with DNOAP in the period from 2010 to 2014 in the amount of corrective osteotomy.

Materials and methods. From 2010 to 2014, 1,779 people with diabetes were treated in the diabetic foot department of the National Medical Research Center of Endocrinology of the Ministry of Health of the Russian Federation. Of these, 532 (30.0 %) people with duodenum. Based on the results of the examination, all patients were divided into the following groups: 53 (10.0 %) with acute stage of DNOAP (group 1), 266 (50.0 %) with subacute stage (group 2) and 213 (40.0 %) patients with chronic stage of DNOAP (group 3). To assess the degree of compensation of carbohydrate metabolism, the level of glycosylated hemoglobin (Hb_{A1c}) was determined by low-pressure liquid ion exchange chromatography on a Diastat analyzer (BioRad, USA) using a kit from the same manufacturer according to a unified methodology (norm up to 6.4 %). Infrared thermometry on the backs of the feet and ankles (electronic infrared thermometer DT-635, A&D Company Ltd., Japan) was performed as a diagnostic criterion for the acute stage of DNOAP and its monitoring. To assess the condition of the bone structures of the lower extremities in patients of groups 1, 2 and 3, digital radiography of the affected joints was performed in direct and lateral projections on the X-ray diagnostic complex Axiom Iconos R 200 (Siemens, Germany). MRI (GE SIGNA Pioneer magnetic resonance imaging) of the affected joints was performed as an additional diagnostic method for the acute stage of DNOAP. During the dynamic follow-up, all patients received a TCC once every 3–4 weeks and, if necessary, a replacement. The analysis of clinical data was performed using standard statistical processing methods using PC software: Microsoft Excel and Statistica 6.0.

Research results. In total, from 2010 to 2014, 532 people with DNOAP were treated, which accounted for 30.0 % of all patients treated in the department. Of these, there were 213 (40.0%) patients with type 1 diabetes and 319 (60.0 %) patients with type 2 diabetes. The state of carbohydrate metabolism was assessed by the level of glycosylated hemoglobin (Hb_{A1c}), which was 9.11 ± 1.6 % in group 1, 9.2 ± 1.53 % in group 2, and 7.2 ± 1.9 % in group 3 ($M \pm SD$). A history of ulcerative foot defects was noted in 3 (5.7 %) patients of group 1, 85 (32.0 %) patients of group 2, and 194 (91.0 %) people of group 3. Ulcers were significantly more common in the group of patients with chronic stage DNOAP compared with groups 1 and 2 ($p < 0.05$). Various foot amputations in the anamnesis occurred in 6 (11.3 %) patients of group 1, in 101 (38.0 %) patients of group 2 and in 100 (47.0 %) patients of group 3. Patients in group 3 were significantly more likely to undergo amputations ($p < 0.01$). In the course of dynamic follow-up of patients in group 1 ($n = 53$), 85.0 % ($n = 45$) of patients managed to achieve remission within an average of 7 months after unloading the affected limb with the help of TCC. In 15.0 % ($n = 8$) patients, the transition to the subacute stage was diagnosed. In group 2 ($n = 266$), 92.0 % ($n = 245$) of patients achieved stabilization of the bone tissue of the affected joints while wearing TCC for an average of 11 months. 8.0 % of patients ($n = 21$) underwent surgical treatment (corrective osteotomy). In the 3rd group of patients ($n = 213$), 85.0 % ($n = 180$) are under dynamic observation, 15.0 % ($n = 33$) also underwent corrective osteotomy, after which the patients wore TCC for 12–16 months. A total of 54 patients ($n = 54$) underwent surgery for Charcot's foot during this period. After surgical treatment, 44.4 % of patients ($n = 24$) wear complex orthopedic shoes (including at home), 5.6% ($n = 3$) have orthoses, and 50.0 %

($n = 27$) continue to wear CPR. Of these, 24.1 % ($n = 13$) had complications in the form of ulcerative defects of the affected foot, 20.4 % ($n = 11$), amputation at the border of the upper and middle third of the tibia in 1.9 % ($n = 1$) and death of 1.9 % ($n = 1$) from cardiovascular complications. No data have been obtained for the recurrence of DNOAP in the operated patients. 306 patients with DNOAP continued to be dynamically monitored, which accounted for 58.0 % of all patients with DNOAP. Of these, 56.0 % ($n = 172$) had complications in the form of ulcerative defects of the affected foot – 37.3 % ($n = 114$), amputations within the foot – 14.4 % ($n = 44$) and 0.3 % ($n = 1$) death from cancer. Recurrence of DNOAP developed in 4.2 % of patients ($n = 13$).

Conclusion. Due to the lack of up-to-date data on the prevalence of DNOAP and its high incidence among patients with DM, further epidemiological studies are needed. DNOAP requires a multidisciplinary approach in diagnosis and treatment, followed by dynamic monitoring of this category of patients. The surgical method of treatment in the amount of corrective osteotomy is preventive and relieves the patient from points of excessive pressure on the plantar surface of the foot. The development and widespread implementation of orthopedic care for this category of patients is of particular importance.

Keywords: diabetes mellitus, diabetic foot, diabetic neuro-osteoarthropathy, Charcot's foot, long-term results, corrective osteotomy, individual relief bandage.

For citation: Ulyanova I. N., Yaroslavtseva M. V., Movchan A. V., Galstyan G. R., Mitish V. A., Doronina L. P. Long-term outcomes of diabetic neuro-osteoarthropathy treatment for the period from 2010 to 2014 in the diabetic foot department of the Scientific Research Center of the Federal State Budgetary Institution “NMRC of Endocrinology” of the Ministry of Health of the Russian Federation Wounds and wound infections. The journal named after prof. B. M. Kostyuchenka. 2025; 12 (2): 14-22.

Введение

Диабетическая нейроостеоартропатия (ДНОАП) – прогрессирующий дегенеративный процесс, клинически манифестирующий воспалением, деструкцией и резорбцией костной ткани стопы, приводящий к ее деформации. Сведения о частоте ДНОАП чрезвычайно разнородны, с увеличением продолжительности жизни пациентов с сахарным диабетом (СД) возрастает и частота встречаемости ДНОАП. Масштабные эпидемиологические исследования данного осложнения в литературе не встречаются, однако некоторые исследователи указывают, что ДНОАП развивается у 1 из 600 пациентов с СД и у 1 из 100 пациентов, имеющих диабетическую полинейропатию [1].

Взаимодействие таких факторов, как СД, сенсорно-моторная нейропатия, автономная нейропатия, травма и нарушения костного метаболизма, приводят к развитию локального неконтролируемого воспаления, провоцирующего деструкцию костной ткани различного характера и степени выраженности [2]. Следствием этого являются выраженная деформация пораженного сустава (стопа Шарко), образование ложных суставов, развитие хронических раневых дефектов мягких тканей этой области с возможным присоединением инфекции. Стопа Шарко становится серьезным и потенциально угрожающим осложнением СД, приводящим в большом проценте случаев к ампутации нижней конечности.

Острая стадия ДНОАП характеризуется симптомами асептического воспаления (локальная гиперемия, отек и гипертермия кожи зоны пораженного сустава). Дифференциальную диагностику следует проводить с тромбозом глубоких вен нижних конечностей, подагрическим артритом, рожей и флегмоной стопы (см. таблицу). Пациенты со сходной клинической картиной

могут обращаться за помощью к врачам разных специальностей: эндокринологу, хирургу, ревматологу, травматологу-ортопеду. Однако часто ДНОАП вовремя не распознается, что обусловлено разной трактовкой изменений костной ткани, а также использованием неравнозначных по информативности методов исследования. Кроме того, сложность патогенеза и особенности течения патологического процесса сопровождаются ошибочным назначением вазоактивных препаратов, препаратов альфа-липоевой кислоты, физиопроцедур, что лишь усугубляет течение процесса и приводит к необратимым последствиям.

Следует помнить, что диагноз ДНОАП в острой стадии у пациентов с СД основывается на данных анамнеза и осмотра. Характерный признак – гипертермия кожи над пораженным суставом. Диагностически значимым признается градиент температуры $> 2^{\circ}\text{C}$ между пораженной и контралатеральной конечностью, при этом изменения рентгенографической картины

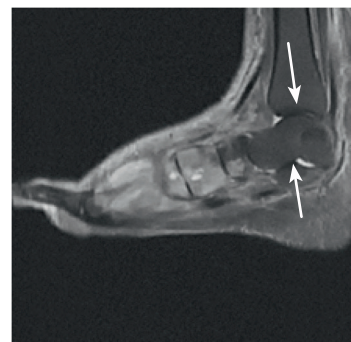

Рис. 1. Острая стадия диабетической нейроостеоартропатии на магнитно-резонансной томограмме (стрелками указан отек костного мозга)

Fig. 1. Acute stage of diabetic neuro-osteoarthropathy on MRI (arrows indicate bone marrow edema)

Дифференциальная диагностика диабетической нейроостеоартропатии
Differential diagnosis of diabetic neuro-osteoarthropathy

Заболевание Disease	Особенности клинического течения Features of the clinical course	Диагностика Diagnostics
Тромбоз глубоких вен Deep vein thrombosis	Отеки стоп и голеней, боли распирающего характера, усиливающиеся при ходьбе или стоянии и уменьшающиеся при возвышенном положении конечности, изменение цвета кожи (синюшный оттенок) Swelling of the feet and shins, bursting pains that increase when walking or standing and decrease when the limb is elevated, skin discoloration (bluish tint)	Ультразвуковое дуплексное сканирование вен нижних конечностей Ultrasound duplex scanning of the veins of the lower extremities
Подагрический артрит Gouty arthritis	Важным дифференциально-диагностическим признаком подагрического артрита на ранних стадиях болезни является моноартрит – изолированное поражение только одного сустава. Симптомы заболевания проявляются сильной болью в области пораженного сочленения, при этом кожа в месте воспаления меняет цвет на синюшный или с пурпурным оттенком, заметно увеличение сустава в объеме An important differential diagnostic sign of gouty arthritis in the early stages of the disease is monoarthritis, an isolated lesion of only one joint. The symptoms of the disease are manifested by severe pain in the area of the affected joint, while the skin at the site of inflammation changes its color to bluish or purple, and the joint increases in volume	Рентгенологическое исследование стоп (характерные подагрические эрозии в костях стоп). Биохимическое исследование крови (повышение уровня мочевой кислоты) X-ray examination of the feet (characteristic gouty erosions in the bones of the feet). Biochemical blood test (increased uric acid levels)
Флегмона стопы Foot phlegmon	Сильные боли, проявление болезненности при надавливании на подошву. Визуальное наблюдение сглаженности свода подошвы, увеличение объема стопы, ощущение болезненности при движении. Симптоматично проявление лимфаденита, лимфангита, повышение температуры до 38 или 39 °С Severe pain, soreness when pressing on the sole. Visual observation of the smoothness of the arch of the sole, an increase in the volume of the foot, a feeling of soreness when moving. Symptomatic manifestation of lymphadenitis, lymphangitis, fever up to 38 or 39 °C	Глубокие флегмоны обнаруживают, как правило, при УЗИ, рентгенографии, компьютерной томографии или МРТ подозрительных областей. В неясных случаях приоритетным методом является диагностическая пункция (прокол тканей с получением гноя из патологического очага) Deep phlegmons are usually detected by ultrasound, radiography, computed tomography or MRI of suspicious areas. In unclear cases, the diagnostic puncture (puncture of tissues to obtain pus from the pathological focus) is the priority method
Рожа Erysipelas	Пораженный участок красный, горячий на ощупь, отечный, блестящий, несколько приподнятый над уровнем здоровой кожи, чрезвычайно болезненный при пальпации. Размеры могут быть самыми разными, границы четкие, форма неправильная. Недомогание, потеря аппетита, лихорадка, ознобы. Сочетание высокой лихорадки (температура тела выше 38,5 °С) с потрясающим ознобом The affected area is red, hot to the touch, swollen, shiny, slightly raised above the level of healthy skin, extremely painful on palpation. The sizes can be very different, the borders are clear, the shape is irregular. Malaise, loss of appetite, fever, chills. A combination of high fever (body temperature above 38.5 °C) with amazing chills	В общем анализе крови возможны лейкоцитоз и повышение СОЭ. Лучевая диагностика и МРТ позволяют различить миозит, фасциит и флегмону, диагностировать подкожные абсцессы. Рентгенография позволяет выявить пузырьки газа в мягких тканях и установить границы очага инфекции In the general blood test, leukocytosis and increased ESR are possible. Radiation diagnostics and MRI make it possible to distinguish between myositis, fasciitis and phlegmon, and to identify subcutaneous abscesses. Radiography allows you to identify gas bubbles in soft tissues and establish the boundaries of the infection site

Примечание. УЗИ – ультразвуковое исследование; МРТ – магнитно-резонансная томография; СОЭ – скорость оседания эритроцитов.
Note. Ultrasound – ultrasound examination; MRI – magnetic resonance imaging; ESR – erythrocyte sedimentation rate.

костных структур стопы выражены минимально или отсутствуют. С 2011 г. Американская диабетическая ассоциация совместно с Американской подиатрической медицинской ассоциацией рекомендуют в диагностике острой стадии ДНОАП использовать магнитно-резонансную томографию (МРТ) [3], поскольку метод

обладает высокой диагностической чувствительностью, специфичностью и точностью в сравнении с рентгенографией и сцинтиграфией с технецием (рис. 1) [4, 5].

Известно, что наиболее эффективным методом лечения пациентов с острой стадией ДНОАП является обеспечение иммобилизации и разгрузки пораженного

сустава в максимально ранние сроки при помощи индивидуальной разгрузочной повязки Total Contact Cast (ТСС). Мнения исследователей относительно продолжительности иммобилизации расходятся. Согласно исследованию G. Osterhoff и соавт., рецидив ДНОАП ассоциирован с недостаточным сроком иммобилизации (в среднем 3 ± 3 мес). В то же время длительная разгрузка конечности ассоциирована с низкой комплаентностью пациентов и высокой частотой рецидива заболевания [6].

Поздняя и неполноценная иммобилизация приводит к выраженной деформации стопы [7], последующему развитию осложнений ДНОАП – хронических раневых дефектов (рис. 2), инфицированных деструктивных артритов и гангрене конечности [8].

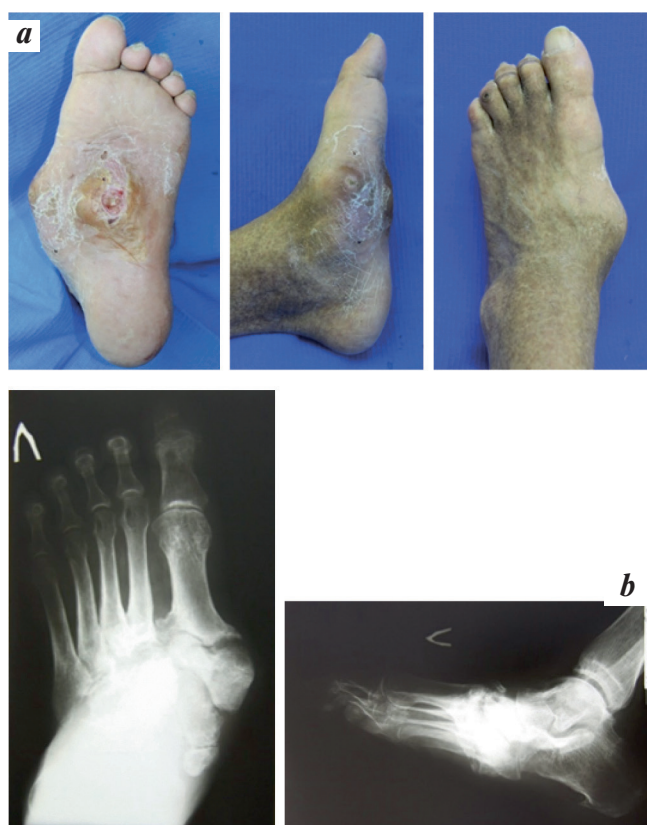

Рис. 2. Острая стадия диабетической нейроостеоартропатии: внешний вид стопы (а); рентгенограммы левой стопы (b)
Fig. 2. Acute stage of diabetic neuro-osteoarthropathy: the appearance of the foot (a); radiographs of the left foot (b)

В случае отсутствия эффекта от консервативного лечения, прогрессирования деформации стопы с формированием язвенного дефекта в точках избыточного давления возможно проведение хирургического лечения. В настоящий момент используют реконструктивные виды ортопедической коррекции с применением внешней или внутренней фиксации и резекцию пролабирующих или выступающих фрагментов костей стопы [9].

Цель хирургического вмешательства – создание стабильности суставов посредством артродеза и устранение деформаций (корректирующая остеотомия) (рис. 3). При этом следует помнить, что данный вид лечения не является патогенетическим, а лишь устраняет причину развития трофических ран, что значительно повышает качество жизни данной категории больных (рис. 4). После хирургического лечения пациентам также показана разгрузка при помощи ТСС с последующим изготовлением индивидуальной ортопедической обуви (рис. 5) [10].

Таким образом, ДНОАП ставит множество клинических задач, касающихся диагностики и лечения. Цель исследования – оценка отдаленных результатов хирургического лечения пациентов с ДНОАП в объеме корректирующей остеотомии.

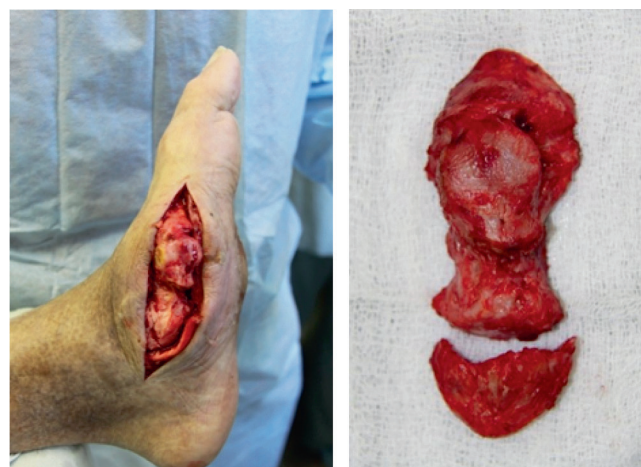


Рис. 3. Краевая резекция основания 1-й плюсневой и медиальной клиновидной кости левой стопы (а); резецированные фрагменты костной ткани (b)
Fig. 3. Marginal resection of the base of the 1st metatarsal and medial sphenoid bones of the left foot (a); resected bone fragments (b)

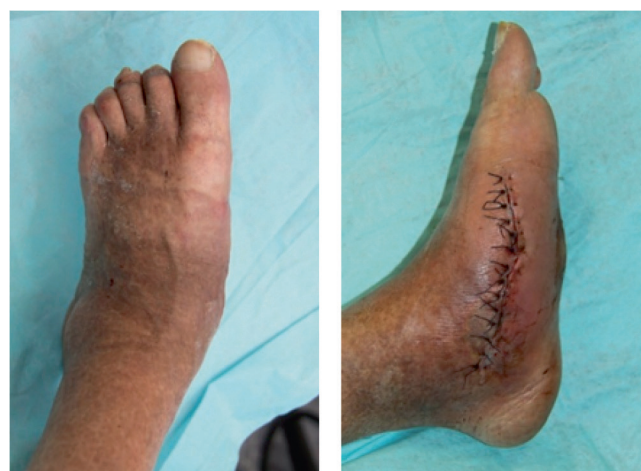

Рис. 4. Внешний вид левой стопы после операции
Fig. 4. The appearance of the left foot after surgery



Рис. 5. Ортопедическая послеоперационная обувь
Fig. 5. Orthopedic postoperative shoes

Материалы и методы исследования

С 2010 по 2014 г. в отделении диабетической стопы ГНЦ РФ ФГБУ «НМИЦ эндокринологии» Минздрава России были пролечены 1779 человек с СД. Из них 532 (30,0 %) пациента с ДНОАП.

Распределение пациентов на группы проводили согласно применяемой в 2010–2014 гг. классификации ДНОАП по S. N. Eichenholtz (1966) с острой, подострой и хронической стадиями ДНОАП [11]. Необходимо отметить, что в 2014 г. в клиническую практику введена классификация, основанная на данных МРТ (по E. Chantelau, G. Grutzner, 2014) [12].

На основании результатов обследования все пациенты были разделены на группы: 53 (10,0 %) пациента с острой стадией ДНОАП (1-я группа), 266 (50,0 %) – с подострой стадией (2-я группа) и 213 (40,0 %) – с хронической стадией ДНОАП (3-я группа). Критериями постановки диагноза являлись данные анамнеза, наличие отека, гиперемии, гипертермии пораженной конечности, длительность данных симптомов и соответствующие изменения на рентгенограммах и при необходимости – на МР-томограммах.

Для оценки компенсации углеводного обмена определяли уровень гликированного гемоглобина (Hb_{A1c}) методом жидкостной йоннообменной хроматографии под низким давлением на анализаторе Diastat (BioRad, США) с использованием набора того же производителя по унифицированной методике (норма до 6,4 %).

В качестве диагностического критерия острой стадии ДНОАП и ее мониторинга пациентам проводилась инфракрасная термометрия на тыльной поверхности стоп и голеностопных суставов (электронный инфракрасный термометр DT-635, A&D Company Ltd., Япония). Диагностически значимым считали градиент температуры $> 2^\circ\text{C}$ над пораженным суставом стопы.

Для оценки состояния костных структур нижних конечностей пациентам 1, 2 и 3-й групп проводили цифровую рентгенографию пораженных суставов в прямой и боковой проекциях на рентгенодиагностическом комплексе Axiom Iconos R 200 (Siemens, Германия).

В качестве дополнительного метода диагностики острой стадии ДНОАП выполняли МРТ (томограф магнитно-резонансный GE SIGNA Pioneer) пораженных суставов. Диагностическим критерием для острой стадии ДНОАП было выявление отека костного мозга в зоне пораженных костных структур.

Всем пациентам в ходе динамического наблюдения 1 раз в 3–4 нед и при необходимости замены изготавливали ТСС – полужесткую иммобилизирующую повязку на голень и стопу, изготовленную из современных полимерных материалов.

Анализ клинических данных проводили с помощью стандартных методов статистической обработки с использованием Microsoft Excel и Statistica 6.0.

Результаты исследования

Всего с 2010 по 2014 г. в отделении диабетической стопы ГНЦ ФГБУ «НМИЦ эндокринологии» Минздрава России были пролечены 532 человека с ДНОАП, что составило 30 % всех больных, пролеченных в отделении. Из них СД 1-го типа был у 213 (40,0 %) больных, СД 2-го типа – у 319 (60,0 %).

Средний возраст пациентов [M min; max] в 1-й группе составил 43,5 года [18; 66], во 2-й группе – 45,7 года [22; 69], тогда как в 3-й группе – 50,2 года [28; 71] ($p < 0,05$).

Длительность СД у пациентов 1-й и 2-й групп составила 14,9 года [5; 35] и 16,5 года [5; 37] соответственно, в 3-й группе – 19,8 [6; 43] ($p < 0,05$).

Длительность существования ДНОАП составила в 1-й группе 3,4 мес (от 1 до 6 мес), во 2-й группе – 3,5 года (от 1 до 7 лет), в 3-й группе – 6,4 года (от 2 до 15 лет).

Компенсация углеводного обмена оценивалась по уровню гликированного гемоглобина (Hb_{A1c}) и составила в 1-й группе $9,11 \pm 1,6\%$, во 2-й – $9,2 \pm 1,53\%$, в 3-й – $7,2 \pm 1,9\%$ (M \pm SD). Статистически значимых различий по уровню компенсации углеводного обмена в исследуемых группах не выявлено.

Наличие в анамнезе язвенных дефектов стоп отмечали у 3 (5,7 %) пациентов 1-й группы, 85 (32,0 %) пациентов 2-й группы и у 194 (91,0 %) пациентов 3-й группы. Достоверно чаще язвы встречались в группе пациентов с хронической стадией ДНОАП по сравнению с 1-й и 2-й группами ($p < 0,05$).

Различные по объему ампутации стоп имели место у 6 (11,3 %) больных 1-й группы, у 101 (38,0 %) пациента 2-й группы и у 100 (47,0 %) больных 3-й группы. Достоверно чаще ампутации перенесли пациенты 3-й группы ($p < 0,01$) (рис. 6).

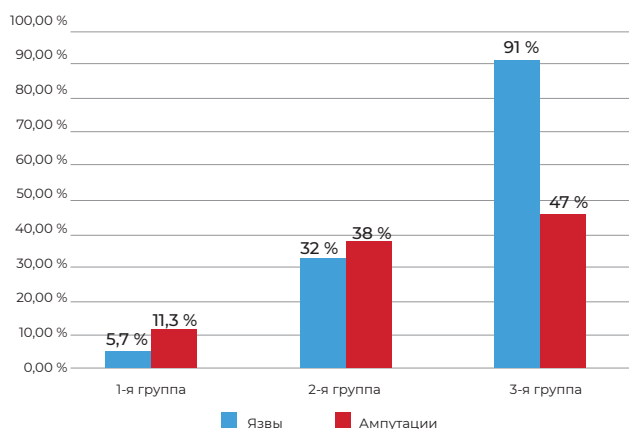


Рис. 6. Частота выявления язв и ампутаций в анамнезе у пациентов с диабетической нейроостеоартропатией
Fig. 6. The frequency of ulcers and amputations in the anamnesis in patients with diabetic neuro-osteopathy

В ходе динамического наблюдения за пациентами с острой стадией ДНОАП (n = 53) на фоне разгрузки пораженной конечности при помощи ТСС в среднем в течение 7 [6; 8] мес ремиссии удалось добиться у 85,0 % (n = 45) пациентов. Переход в подострую стадию отмечен у 15,0 % пациентов (n = 8).

В группе пациентов с подострой стадией ДНОАП (n = 266) стабилизации костной ткани пораженных суставов на фоне ношения ТСС в среднем в течение 11 [10; 12] мес достигли 92,0 % (n = 245) больных. Хирургическое лечение (корректирующая остеотомия) проведено у 8,0 % пациентов (n = 21).

Таким образом, длительность иммобилизации пораженной конечности в группе больных с острой стадией достоверно меньше, чем у пациентов в группе больных с подострой стадией (p < 0,01).

Из 213 пациентов с хронической стадией ДНОАП 85,0 % (n = 180) находятся под динамическим наблюдением. Корректирующая остеотомия, после которой пациенты носили ТСС в течение 12–16 мес с последующим изготовлением сложной ортопедической обуви или ортеза, проведена 15,0 % (n = 33) пациентов.

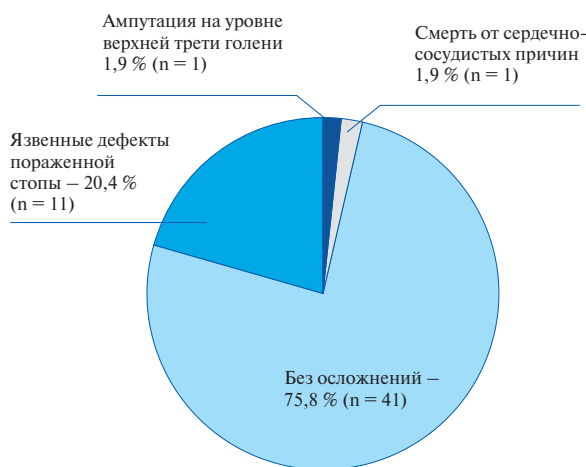
Всего за указанный период 54 пациентам выполнено хирургическое вмешательство на стопе Шарко (n = 54), что составило 10,0 % всех пациентов с ДНОАП, наблюдавшихся в отделении диабетической стопы в период с 2010 по 2014 г. После хирургического лечения 44,4 % пациентов (n = 24) постоянно носят сложную ортопедическую обувь (в том числе и дома), 5,6 % (n = 3) – ортез и 50,0 % (n = 27) продолжают носить ТСС. Из них 24,1 % (n = 13) имели осложнения: язвенные дефекты пораженной стопы – 20,4 % (n = 11), ампутацию на границе верхней и средней трети голени – 1,9 % (n = 1) и смерть от сердечно-сосудистых осложнений – 1,9 % (n = 1). Данных, подтверждающих наличие рецидива ДНОАП, у оперированных больных не получено.

Продолжили динамически наблюдаться в ГНЦ ФГБУ «НМИЦ эндокринологии» Минздрава России 306 пациентов с ДНОАП, что составило 58,0 % всех пациентов с ДНОАП. Из них 56,0 % (n = 172) имели осложнения: язвенные дефекты пораженной стопы – 37,3 % (n = 114), ампутации в пределах стопы – 14,4 % (n = 44) и смерть от онкологического заболевания – 0,3 % (n = 1). Рецидив ДНОАП развился у 4,2 % пациентов (n = 13) (рис. 7).

Обсуждение

На момент обследования все пациенты были декомпенсированы по углеводному обмену. Наиболее

В группе пациентов с хирургическим вмешательством (n = 54)



В группе пациентов без хирургического лечения (n = 306)

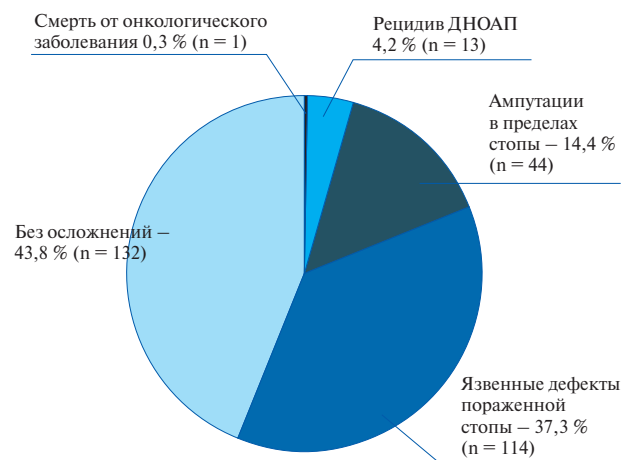

Рис. 7. Структура осложнений у пациентов с диабетической нейроостеоартропатией
Fig. 7. The structure of complications in patients with diabetic neuro-osteopathy

высокие значения Hb_{A1c} отмечены у больных с острой стадией ДНОАП, что, возможно, связано с наличием острого деструктивного процесса. Основа лечения и обязательное условие для проведения успешного хирургического лечения — компенсация углеводного обмена.

У пациентов с хронической стадией ДНОАП отмечен чрезвычайно высокий процент наличия язвенных дефектов (91,0 %) и различных по объему ампутаций стоп (47,0 %), что отражает значительное влияние деформации костных структур стопы на развитие вторичных инфекционных процессов нижних конечностей.

Своевременная диагностика и адекватная разгрузка пораженной конечности позволили достичь ремиссии и избежать деформации стоп у 85,0 % пациентов с острой стадией ДНОАП. Наиболее ранняя диагностика и разгрузка пораженной конечности при помощи ТСС значительно сокращают сроки иммобилизации (до 6–8 мес). В то же время при переходе в подострую стадию и присоединении деформации стопы сроки иммобилизации значительно увеличиваются (до 10–12 мес). Важным фактором является комплаентность пациента с соблюдением рекомендаций врача по использованию и ношению ТСС.

Проведение корригирующей остеотомии пациентам с хронической стадией ДНОАП и выраженными деформациями стоп позволило сохранить опорную функцию конечности и избежать ампутаций в

пределах стопы у 96,2 % пациентов ($n = 52$), частота рецидивирования язвенных дефектов зафиксирована у 20,4 % пациентов ($n = 11$). В группе пациентов без хирургического лечения сохранить опорную функцию конечности и избежать рецидива ДНОАП удалось у 81,0 % пациентов ($n = 248$). У 14,4 % ($n = 44$) за период наблюдения проведены ампутации в пределах стопы, а у 37,3 % пациентов ($n = 114$) отметили рецидив язвенных дефектов стоп.

Всем пациентам с острой и хронической стадией ДНОАП после стабилизации процесса костной деструкции показана консультация ортопеда для изготовления ортопедической обуви или ортопедических приспособлений (ортезов).

Заключение

В связи с отсутствием в литературе актуальных данных о распространенности ДНОАП и ее высокой встречаемости среди пациентов с СД необходимы дальнейшие эпидемиологические исследования. ДНОАП требует мультидисциплинарного подхода в диагностике и лечении с последующим динамическим наблюдением за данной категорией больных. Хирургический метод лечения в объеме корригирующей остеотомии является профилактическим и избавляет пациента от точек избыточного давления на подошвенной поверхности стопы. Особую важность приобретает развитие и широкое внедрение ортопедической помощи таким пациентам.

Конфликт интересов. Авторы заявляют об отсутствии конфликта интересов.

Conflict of interests. The authors declare no conflict of interest.

Финансирование. Исследование не имело спонсорской поддержки

Funding. The study had no sponsorship.

ЛИТЕРАТУРА / REFERENCES

1. Fabrin J., Larsen K., Holstein P. E. Long-term follow-up in diabetic Charcot feet with spontaneous onset. *Diabetes Care*. 2000; 23: 796–800.
2. Jeffcoate W. J., Game F., Cavanagh P. R. The role of proinflammatory cytokines in the cause of neuropathic osteoarthropathy (acute Charcot foot) in diabetes. *Lancet*. 2005; 366: 2058–2061.
3. Schlossbauer T., Mioc T., Sommerey S., et al. Magnetic resonance imaging in early stage charcot arthropathy: correlation of imaging findings and clinical symptoms. *Eur J Med Res*. 2008; 13 (9): 409–414.
4. Rogers L. C., Frykberg R. G., Armstrong D. G., et al. The Charcot Foot in Diabetes. *Diabetes Care*. 2011; 34: 2123–2129.
5. Poll L. W., Weber P., Böhm H. J., et al. Sudeck's disease stage 1, or diabetic Charcot's foot stage 0? Case report and assessment of the diagnostic value of MRI. *Diabetol Metab Syndr*. 2010; 2: 60.
6. Osterhoff G., Boni T., Berli M. Recurrence of acute Charcot neuropathic osteoarthropathy after conservative treatment. *Foot Ankle Int*. 2013; 34 (3): 359–364.
7. Wukich D. K., Sung W., Wipf S. A., Armstrong D. G. The consequences of complacency: managing the effects of unrecognized Charcot feet. *Diabet Med*. 2011; 28: 195–198.
8. Cowley M. S., Boyko E. J., Shofer J. B., et al. Foot ulcer risk and location in relation to prospective clinical assessment of foot shape and mobility among persons with diabetes. *Diabetes Res Clin Pract*. 2008; 82: 226–232.
9. Алгоритмы специализированной медицинской помощи больным сахарным диабетом / под ред. И. И. Дедова, М. В. Шестаковой, А. Ю. Майорова. 11-й вып. М., 2023. С. 131–134. [*Algorithms for specialized medical care for patients with diabetes mellitus = Algoritmy spetsializirovannoy meditsinskoy pomoshchi bol'nym sakharnym diabetom / pod red. I. I. Dedova, M. V. Shestakovoy, A. Yu. Mayorova. 11-y vyp. M., 2023. S. 131–134. (In Russ.)*]
10. Simon S. R., Tejwani S. G., Wilson D. L., et al. Arthrodesis as an early alternative to non-operative management of Charcot arthropathy of the diabetic foot. *J Bone Joint Surg Am*. 2000; 82-A (7): 939–950.
11. Eichenholtz S. N. Charcot joints. With a foreword by P.D. Wilson. Springfield (Ill): Charles C. Thomas; 1966.
12. Chantelau E. A., Grutzner G. Is the Eichenholtz classification still valid for the diabetic Charcot foot? *Swiss Med Wkly*. 2014; 144: 1–6.

СВЕДЕНИЯ ОБ АВТОРАХ

Ульянова Ирина Николаевна – кандидат медицинских наук, заместитель директора Центра по лечебной работе – главный врач ГНЦ ФГБУ «НМИЦ эндокринологии» Минздрава России, Москва, Россия

ORCID 0009-0006-2229-016X

Irina N. Ulyanova – MD, Cand. Sci. (Med.), Deputy Director of the Center for Therapeutic Work – Chief Physician of the Scientific Research Center of the National Medical Research Center of Endocrinology of the Ministry of Health of the Russian Federation, Moscow, Russia

Ярославцева Марианна Викторовна – кандидат медицинских наук, старший научный сотрудник отделения диабетической стопы ГНЦ ФГБУ «НМИЦ эндокринологии» Минздрава России, Москва, Россия

ORCID 0000-0003-3797-9788

Marianna V. Yaroslavtseva – MD, Cand. Sci. (Med.), Senior Researcher at the Department of Diabetic Foot of the Scientific Research Center of the National Medical Research Center of Endocrinology of the Ministry of Health of the Russian Federation, Moscow, Russia

Мовчан Александра Владимировна – клинический ординатор ГНЦ ФГБУ «НМИЦ эндокринологии» Минздрава России, Москва, Россия

ORCID 0009-0000-2172-5965

Alexandra V. Movchan – clinical resident of the Scientific Research Center of the National Medical Research Center of Endocrinology of the Ministry of Health of the Russian Federation, Moscow, Russia

Галстян Гагик Радикович – доктор медицинских наук, профессор, заведующий отделением диабетической стопы ГНЦ ФГБУ «НМИЦ эндокринологии» Минздрава России, Москва, Россия

ORCID 0000-0001-6581-4521

Gagik R. Galstyan – MD, Dr. Sci. (Med.), Professor, Head of the Diabetic Foot Department of the Scientific Research Center of the National Medical Research Center of Endocrinology of the Ministry of Health of the Russian Federation, Moscow, Russia

Митиш Валерий Афанасьевич – кандидат медицинских наук, доцент, заведующий отделом ран и раневых инфекций ФГБУ «НМИЦ хирургии им. А. В. Вишневского» Минздрава России, заведующий кафедрой медицины катастроф МИ ФГАОУ ВО «РУДН им. П. Лумумбы» Минобрнауки России, Москва, Россия

ORCID 0000-0001-6411-0709
Valery A. Mitish – MD, Cand. Sci. (Med.), Associate Professor, head of the department of wounds and wound infections at A. V. Vishnevsky National Medical Research Center of Surgery subordinate to the Ministry of Health of Russia; head of the department of disaster medicine at the Peoples' Friendship University of Russia named after Patrice Lumumba, Moscow, Russia

Доронина Людмила Петровна – кандидат медицинских наук, хирург отделения диабетической стопы ГНЦ ФГБУ «НМИЦ эндокринологии» Минздрава России, Москва, Россия

ORCID 0000-0003-3502-4304

Ludmila P. Doronina – MD, Cand. Sci. (Med.), surgeon of the Diabetic foot Department of the Scientific Research Center of the National Medical Research Center of Endocrinology of the Ministry of Health of the Russian Federation, Moscow, Russia

Авторы: И. Н. Ульянова,
М. В. Ярославцева, А. В. Мовчан,
Г. Р. Галстян, В. А. Митиш,
Л. П. Доронина

*Authors: I. N. Ulyanova,
M. V. Yaroslavtseva, A. V. Movchan,
G. R. Galstyan, V. A. Mitish,
L. P. Doronina*

Участие авторов:

Концепция и дизайн – И. Н. Ульянова,
М. В. Ярославцева
Сбор и обработка материала – И. Н. Ульянова,
М. В. Ярославцева, А. В. Мовчан, Г. Р. Галстян,
В. А. Митиш, Л. П. Доронина
Написание текста – И. Н. Ульянова, М. В.
Ярославцева, А. В. Мовчан
Редактирование – Г. Р. Галстян, В. А. Митиш

Authors' contribution:

*Concept and design – I. N. Ulyanova,
M. V. Yaroslavtseva
Material collection and processing –
I. N. Ulyanova, M. V. Yaroslavtseva,
A. V. Movchan, G. R. Galstyan,
V. A. Mitish, L. P. Doronina
Text writing – I. N. Ulyanova,
M. V. Yaroslavtseva, A. V. Movchan
Editing – G. R. Galstyan, V. A. Mitish*