Банеоцин® (порошок, мазь) – перспективы использования в комплексном хирургическом лечении гнойно-некротических поражений нижних конечностей у больных с синдромом диабетической стопы

Блатун Л.А.
Отдел ран и раневых инфекций ФГБУ «Институт хирургии им А.В. Вишневского» Минздрава России; Россия, 117997, Москва, ул. Большая Серпуховская, 27

Контакты: *Леонид Александрович Блатун lablatun@mail.ru*

Цель исследования *– улучшение результатов местного медикаментозного лечения ран у больных с различными формами синдрома диабетической стопы (СДС).*
Материалы и методы. *Проведено сравнительное изучение in vitro антимикробной и осмотической активности Банеоцина® и мазей на полиэтиленгликолевой основе.*
Клиническое исследование выполнено на 18 больных с СДС. Из них у 8 (44,4 %) была нейроишемическая форма и у 10 (55,6 %) – нейропатическая. По глубине и распространенности гнойно-некротического процесса в 3 (16,7 %) случаях установлена II степень по Вагнеру, в 9 (50,0 %) случаях – III и у 6 (33,3 %) больных – IV степень. У всех пациентов был сахарный диабет 2-го типа тяжелого течения, на инсулинотерапии. Средний возраст больных составил 61,3 ± 1,4 года. Среднее значение гликированного гемоглобина при поступлении в стационар – 8,4 ± 1,3 %. У всех больных после радикальной хирургической обработки гнойных очагов с тщательным удалением всех гнойно-некротических тканей послеоперационные раны обрабатывали 0,2 % раствором Лавасепт®. У 3 (16,7 %) больных с поверхностной язвой без выраженных признаков перифокального воспаления после обработки накладывали повязку с порошком Банеоцин®, а через 4–5 сут при выявлении признаков перехода раневого процесса во II фазу лечение продолжалось под повязками с мазью Банеоцин®. В 10 (55,6 %) наблюдениях (в результатах микробиологических исследований обнаружены аэробы и облигатные анаэробы) лечение послеоперационной раны в течение 2–3 сут велось под повязками с 5 % диоксидиновой мазью. У 5 (27,8 %) больных (без клинических и бактериологических данных за наличие облигатных анаэробов) сразу после операции использовалась мазь левомеколь. Через 7–10 дней пациентов выписывали на амбулаторный этап с рекомендациями продолжить лечение повязками с порошком Банеоцин® (4–5 сут), а затем с мазью Банеоцин®. Системная антибактериальная терапия на госпитальном этапе лечения продолжительностью более 7 сут проводилась только в 4 (22,2 %) случаях.
Результаты. *У больных с поверхностными трофическими язвами (3 (16,7 %) человека) удалось добиться заживления дефектов вторичным натяжением в сроки до 1 мес после хирургической обработки. У остальных раны в сроки от 10–14 сут до 1 мес были подготовлены к выполнению заключительного этапа лечения – пластической реконструкции стопы. Высоких ампутаций и летальных исходов в анализируемой группе больных зарегистрировано не было.*
Заключение. *Применение разработанного алгоритма местного медикаментозного лечения ран с использованием порошка и мази Банеоцин®, мазей на полиэтиленгликолевой основе, обладающих различной осмотической активностью в зависимости от выраженности и обширности поражения гнойным процессом мягких тканей, позволяет избежать назначения длительной системной антибактериальной терапии и ускорить процесс перехода гнойно-некротической раны во II фазу раневого процесса.*

Ключевые слова: *синдром диабетической стопы, Банеоцин® порошок, Банеоцин® мазь, 5 % диоксидиновая мазь, левомеколь, осмотическая и антимикробная активность препаратов для местного лечения ран*

DOI: 10.17650/2408-9613-2015-2-3-36-45

Baneotsin® (powder, ointment) – perspective for use in complex surgical treatment of purulonecrotic diseases of the lower extremities in patients with diabetic foot syndrome

L.A. Blatun
Department of wounds and wound infections, A.V. Vishnevsky Institute of Surgery, Ministry of Health of Russia; 27 Bol'shaya Serpukhovskaya St., Moscow, 117997, Russia

Objective *– to improve the results of the topical medical treatment of wounds in patients with various forms of diabetic foot syndrome (DFS).*
Materials and methods. *A comparative in vitro study of the antimicrobial and osmotic activity of Baneotsin® and ointments on the basis of polyethylene glycol was done.*
The subject of the clinical study were 18 patients with DFS. Out of these patients 8 (44.4 %) had the neuro-ischemic form and 10 (55.6 %) had the neuropathic form. According to depth and prevalence of purulonecrotic process, in 3 (16.7 %) cases there was indicated Stage II of the process according to Wagner, in 9 (50.0 %) cases – Stage III and in 6 (33.3 %) patients – Stage IV. All patients had type 2 diabetes of severe treatment, on insulin. Average age of the patients was 61.3 ± 1.4 years. The average rate of glycated hemoglobin of patients on ad-

mission to hospital was 8.4 ± 1.3 %. After radical surgical treatment of purulent foci with careful removal of all necrotic tissue all patients had surgical wounds treated with 0.2 % solution of Lavasept®. 3 (16.7 %) patients with the ulcer surface without obvious signs of perifocal inflammation had bandage with Baneotsin® powder after treatment, and after 4–5 days after detecting signs of wound process during the transition to phase II the treatment was continued under the bandage with ointment Baneotsin®. In 10 (55.6 %) cases (in the results of microbiological tests were found aerobic and obligate anaerobes) the treatment of postoperative wound was done under the bandages with 5 % Dioxydine ointment for 2–3 days. 5 (27.8 %) patients (without clinical and bacteriological data of obligate anaerobes) were treated with ointment of Levomekol immediately after the operation. After 7–10 days, the patients were discharged to the outpatient treatment phase with recommendations to continue treatment with bandages with Baneotsin® powder (for 4–5 days) and then with ointment Baneotsin®. Systemic antibiotic therapy at the hospital stage of treatment lasting more than 7 days, was used only in 4 (22.2 %) cases.

Results. *In patients with trophic anabrosis (3 (16.7 %) persons) it was managed to heal the defects by secondary intention in the period of up to 1 month after surgical treatment. The other wounds were prepared to run the final stage of treatment – the plastic reconstruction of the foot in the period from 10–14 days to 1 month. High ablations and fatal cases in the researched group of patients were not recorded.*

Conclusion. *Application of the algorithm of topical drug treatment of wounds with Baneotsin® powder and ointment, polyethylene glycol based ointments having different osmotic activity, depending on the severity and extent of purulent process in soft tissues, lets to avoid the prescription of long-term systemic antibiotic therapy and to accelerate the transition of purulonecrotic wounds in the phase II of wound process.*

Key words: *diabetic foot syndrome, Baneotsin® powder, Baneotsin® ointment,5 % Dioxydine ointment, Levomekol, osmotic and antimicrobial activity of the drugs for the topical treatment of wounds*

Введение

В настоящее время во всем мире наблюдается увеличение распространенности сахарного диабета (СД), особенно в промышленно развитых странах, где около 5–6 % населения страдает этим заболеванием [1]. Трофические язвенные изменения тканей при синдроме диабетической стопы (СДС) в более чем 85 % случаев приводят к высоким ампутациям, и несмотря на все прилагаемые усилия по снижению процента высоких ампутаций прогресс в этой сфере остается достаточно низким [2]. По оценкам Национальной системы аудита диабета (Великобритания), риск потери нижних конечностей у пациента с диабетом в 23 раза выше, чем у человека без диабета [3]. На больных СД приходится до 60 % среди всех нетравматических ампутаций нижних конечностей, и в 6–22 % они становятся причиной летальных исходов [4].

Кроме того, СДС – это колоссальное финансовое бремя для здравоохранения любой страны мира. Так, в Великобритании в 2010–2011 гг. число госпитализаций с осложнениями, связанными с диабетической стопой, составило 72 459. Это стоило Национальной службе здравоохранения Англии и Уэльса примерно 639–662 млн фунтов стерлингов [5, 6].

Возбудители и лечение инфекционного процесса при синдроме диабетической стопы

По нашим данным, при СДС в 94 % выделяется полиморфная аэробно-анаэробная микрофлора, включающая облигатные анаэробные микроорганизмы, факультативные анаэробы и облигатные аэробные бактерии (табл. 1) [7].

Ассоциации микроорганизмов в гнойном очаге включают от 2 до 14 видов бактерий. Количество микробных тел в 1 г ткани у 91 % больных при поступлении составляет 10^5 и более. Максимум микробных тел – 10^{11}.

Таблица 1. *Основные возбудители при различных проявлениях СДС*

Клинические формы СДС	Основные возбудители
Целлюлит без открытой кожной раны	*Staphylococcus aureus*, β-гемолитические стрептококки
Инфицированные язвы стопы с чувствительностью к простым антибиотикам	*S. aureus*, β-гемолитические стрептококки
Инфицированные язвы стопы, хронические или ранее леченные антимикробными препаратами	Полимикробная микрофлора: *S. aureus*, β-гемолитические стрептококки, *Enterobacteriaceae* sp.
Длительно незаживающие язвы стопы на фоне продолжительной антибактериальной терапии с использованием препаратов широкого спектра действия	Полимикробная этиология (часто полирезистентные штаммы), аэробные грамположительные кокки (*S. aureus*, в том числе метициллин-резистентный (MRSA), коагулазонегативные стафилококки, энтерококки), *Pseudomonas aeruginosa*, грибы
Распространенный некроз или гангрена стопы с характерным зловонным запахом	Смешанная микробная флора: грамположительные кокки (включая MRSA, *Enterococcus* sp.), *Enterobacteriaceae* sp., неферментирующие грамотрицательные палочки, облигатные анаэробы

Таблица 2. *Принципы лечения поражений стоп у больных СД*

Стационарный этап лечения язвенного дефекта II–IV степени по Вагнеру	Амбулаторно-поликлинический этап профилактики и лечения язвенного дефекта 0–I степени по Вагнеру и послеоперационных ран после стационарного лечения
1. Радикальная хирургическая обработка (повторные хирургические обработки) гнойно-некротического очага. 2. Дополнительные физические методы обработки гнойной раны. 3. Консервативная и хирургическая коррекция артериального кровотока в нижних конечностях (по показаниям). 4. Местное лечение раны. 5. Пластическая реконструкция раны. 6. Терапия СД и сопутствующих заболеваний	1. Местное лечение раны. 2. Терапия СД и сопутствующих заболеваний. 3. Медико-социальная реабилитация

В настоящее время в стационарных условиях дифференцированный выбор средства для местного лечения очага инфекции с учетом распространенности инфекционного поражения, видового состава микрофлоры ран, фазы раневого процесса дает возможность быстро купировать острый гнойный процесс. Правильно выбранный препарат позволяет предупредить распространение инфекции за пределы первичной ее локализации. Такая тактика значительно сокращает сроки подготовки раны к этапу выполнения пластической реконструкции стопы.

В последние годы уже наблюдается тенденция к увеличению нагрузки на амбулаторно-поликлинические лечебные учреждения за счет больных с СДС (независимо от его формы), которые выписываются в ранние сроки после оперативного лечения очага инфекции. Таким больным обычно рекомендуется продолжение лечения послеоперационной раны препаратами, используемыми в условиях стационара, с последующей повторной госпитализацией в стационар через 2–3 нед для выполнения окончательного этапа хирургического лечения – пластической реконструкции стопы.

Лечение больных с СДС на амбулаторно-поликлиническом этапе чаще всего заключается в санации очага инфекции и проведении перевязок со средствами, соответствующими фазе раневого процесса, видовому составу выделяемых из очагов инфекции микроорганизмов, а также тяжести течения основного и сопутствующих заболеваний (табл. 2).

Изучение выписок из амбулаторных карт, анализ качества лечения больных с гнойными процессами кожи и мягких тканей сначала в домашних, а затем в амбулаторных условиях показывает, что и в настоящее время нередко используются препараты, давно утратившие свою эффективность (фурацилин, риванол, бриллиантовый зеленый, калия перманганат, перекись водорода, хлоргексидин). Абсурдность такой тактики лечения очевидна, особенно с позиции знания о высокой контаминации вышеперечисленных препаратов госпитальными штаммами (табл. 3).

Таблица 3. *Антисептики и дезинфектанты, которые могут быть контаминированы микроорганизмами (обобщенные данные литературы)*

Антисептики, дезинфектанты	Микробы-контаминанты
Фурацилин	*Staphylococcus*, *Enterobacteriaceae*, неферментирующие грамотрицательные бактерии, *P. aeruginosa*, грибы
Риванол	*Staphylococcus*, *P. aeruginosa*
Бриллиантовый зеленый	*P. aeruginosa*, *P. stutzeri*
Калия перманганат	*Staphylococcus*, *Enterobacteriaceae*, неферментирующие грамотрицательные бактерии, ассоциации
Перекись водорода	*Staphylococcus*, неферментирующие грамотрицательные бактерии, ассоциации *Escherichia*, *Klebsiella*
Хлорамин	*Pseudomonas*, *Enterobacteriaceae*, неферментирующие грамотрицательные бактерии, *Salmonella typhimurium*, *Staphylococcus*, ассоциации
Фенол кристаллический	*P. stutzeri*
Поверхность твердого туалетного мыла	*P. aeruginosa*, *E. aerogenes*
Хлоргексидин	*Pseudomonas*, *Serratia*, *Klebsiella*, *Flavobacterium*, *Enterobacter*, *Escherichia*, *Acinetobacter*, *Chromobacterium*, *Candida*, *Aspergillus*

Причин такому положению несколько. Прежде всего – сравнительно низкая стоимость перечисленных препаратов и недостаточная осведомленность как населения, так и врачей, работающих в поликлиниках, о крайне низкой их антимикробной активности в отношении современных штаммов микроорганизмов. Кроме того, сохраняется привычка использования тех препаратов, о которых врачи знали еще со студенческих лет. Несомненно, в ходе лечения гнойно-воспалительного процесса кожи и мягких тканей при выборе препарата прежде всего необходима строгая ориентация на характер инфекционного процесса, фазу раневого процесса, тяжесть поражения гнойным процессом одной или нескольких анатомических структур, функциональное состояние жизнеобеспечивающих органов [8].

В последние десятилетия для местного лечения раневой инфекции предложено большое число препаратов, строго ориентированных на фазы раневого процесса и на видовой состав микрофлоры ран (табл. 4, 5).

Для лечения больных с СДС препаратами выбора считаются многокомпонентные сорбенты, различные новые антисептики, мази на ПЭГ-основе, раневые покрытия, в состав которых входит серебро или йод с поливинилпирролидонами [9–15]. Их внедрение в повседневную практику позволило значительно улучшить качество лечения очага инфекции у больных с СДС как на этапе лечения острого гнойного процесса, так и на этапе подготовки послеоперационных ран к пластическому закрытию [16].

Результаты изучения антимикробной и осмотической активности препаратов

На протяжении последних 10 лет при лечении очагов инфекции кожи и мягких тканей различной локализации и генеза используется новый комбинированный препарат Банеоцин® (порошок и мазь). Высокая бактериологическая эффективность препарата обусловлена наличием в его составе 2 бактерицидных компонентов – бацитрацина (полипептидный антибиотик, ингибирующий синтез клеточной оболочки бактерий) и неомицина (аминогликозид, ингибирующий синтез белков). Клиническая эффективность достигается благодаря имеющейся возможности использовать различные лекарственные формы (порошок или мазь) в зависимости от стадии раневого процесса.

Таблица 4. *Современные препараты для местного медикаментозного лечения ран в зависимости от фазы раневого процесса*

I фаза раневого процесса	II фаза раневого процесса
Мази на полиэтиленоксидной основе (при аэробной микрофлоре): • 5 % диоксидиновая мазь • Левомеколь • Стелланин-ПЭГ 3 % • Браунодин Б. Браун 10 % • Офломелид • Эплан	Мази: • Банеоцин® • Сульфаргин • Аргосульфан • Фузимет • Стизамет
Растворы: • Ацербин	Растворы: • Куриозин • Эплан
Порошки: • Банеоцин®	Раневые покрытия: • Альгипор; Альгимаф • Гентацикол • Дигиспон-А • Альгикол, альгикол-ФА • Коллахит, коллахит-ФА • Коллахит-Ш, анишиспон • Воскопран с мазями на полиэтиленгликолевой (ПЭГ) основе • Парапран с хлоргексидином, химотрипсином, лидокаином • Гелепран с мирамистином • Inadine, Actisorb Plus, Promogran, Tielle • Fibroclean Ag, Fibrotul Ag, Fibrocold Ag
Сорбенты: • Диотевин • Анилодиотевин • Колласорб • Колладиасорб • Коллавин • Колладиавин • Диовин • Fibrogel Ag plus, Silkofix Povi, Fibrosorb Ag	
Антисептики: • Пронтосан • Браунодин Б. Браун 7,5 % раствор • 0,01 % раствор мирамистина • 1 % раствор диоксидина	Гели и гелевые повязки: • Пронтосан • Апполо ПАК-АМ • Апполо ПАК-АИ • Апполо ПАА-АМ • Апполо ПАА-АИ
Пено- и пленкообразующие аэрозоли: • Нитазол • Диоксизоль	Масла: • Масло облепихи; масло шиповника • Милиацил (просяное масло)

Таблица 5. *Антимикробная и противогрибковая активность препаратов, применяемых для местного лечения ран*

Препарат	Аэробные микроорганизмы		Анаэробные микроорганизмы		Грибы
	грамположительные	грамотрицательные	грамположительные	грамотрицательные	
Мази					
Левосин, левомеколь	+	+	–	–	–
5 % диоксидиновая	++	++	+++	+++	–
Стелланин-ПЭГ 3 %	+	+	+	+	+++
Офломелид	+	+	+	+	–
Браунодин Б. Браун 10 %	+	+	+	+	+++
Аргосульфан	+	+	+	+	–
Фузимет	+MRSA	–	–	–	–
5 %, 10 % Биопин	+	+/–	–	–	–
Эплан	+	+	–	–	+
Антисептики					
1 % диоксидин	+	+	++	++	–
0,01 % мирамистин	+	+	+	+	++
Пронтосан (раствор)	+ +MRSA	+	–	–	++
Браунодин Б. Браун 7,5 %	+	+	+	+	+++
1 % раствор йодопирона	+	+	+	+	+++
0,1 %, 0,2 % лавасепт	+	+	+	+	++
Гели					
Пронтосан	+ +MRSA	+	–	–	++
Масла					
Масло облепихи	+	–	–	–	–
Масло шиповника	+	–	–	–	–
Милиацил (просяное масло)	+	+	+	+	–
Раневые покрытия					
Содержащие диоксидин	+	+	++	++	–
Содержащие мирамистин	+	+	+	+	+++
Содержащие повидон-йод	+	+	+	+	+++
Сорбенты					
Банеоцин®	++	++	–	–	–
Диовин	++	++	+++	+++	–
Анилодиовин	++	++	+++	+++	–
Диотевин	++	++	+++	+++	–
Анилодиотевин	++	++	+++	+++	–
Колладиасорб	++	++	+++	+++	–

Таблица 6. *Антимикробная активность порошка Банеоцин® и отечественных мазей на ПЭГ-основе (зоны задержки роста в мм) в отношении госпитальных штаммов микробов (данные Института хирургии им. А.В. Вишневского, 2012–2014 гг.)*

Возбудитель	Порошок Банеоцин®	Мазь Банеоцин®	Мазь левомеколь	5 % диоксидиновая мазь	Офломелид	Стелланин-ПЭГ мазь 3 %
S. aureus, включая MRSA	37,8 ± 0,7	10,2 ± 0,36	27,7 ± 0,36	41,5 ± 0,26	39,1 ± 0,5	41,5 ± 0,56
S. epidermidis	38,9 ± 0,18	33,4 ± 0,42	49,3 ± 0,42	47,9 ± 0,6	41,3 ± 0,5	41,8 ± 0,29
Enterococcus spp.	21,4 ± 0,71	20,7 ± 0,45	23,8 ± 0,38	33,3 ± 0,47	34,2 ± 0,3	29,9 ± 0,23
Proteus spp.	35,1 ± 0,27	32, 0 ± 091	34,3 ± 2,99	33,6 ± 0,13	36,4 ± 0,4	21,3 ± 2,64
E. coli	31,2 ± 0,32	29,4 ± 0,16	43,8 ± 0,29	35,8 ± 1,5	35,1 ± 0,3	23,8 ± 0,32
Klebsiella spp.	30,4 ± 0,44	22,1 ± 0,51	22,7 ± 0,47	43,8 ± 0,47	26,8 ± 0,4	25,4 ± 0,42
P. aeruginosa	28,1 ± 0,25	8,1 ± 0,3	18,3 ± 1,03	33 ± 1,22	31,4 ± 0,2	21,2 ± 0,55
Acinetobacter spp.	22,1 ± 0,71	11,7 ± 0,42	19,7 ± 1,22	34,1 ± 1,8	44,1 ± 0,3	22,7 ± 0,97

Примечание. *Зона задержки диаметром до 10 мм указывает на отсутствие чувствительности; 11–15 мм – на малую чувствительность; 15–25 мм – на чувствительность; более 25 мм – на высокую чувствительность микроорганизма к препарату.*

В 1 г Банеоцина® (порошок) содержится: полипептидный антибиотик бацитрацин цинка (250 МЕ); аминогликозидный антибиотик неомицин сульфат (5000 МЕ).

Неомицин ингибирует синтез белка путем связывания с субъединицей 30S РНК бактерии и снижает точность трансляции мРНК; активен в отношении многих грамотрицательных бактерий и некоторых стафилококков: минимальная ингибирующая концентрация для *S. aureus* – 0,4–1,6 мкг/мл. Устойчивость части стафилококков к неомицину исключает его применение в режиме монотерапии в случае стафилококковой инфекции. Частота резистентных к неомицину штаммов стафилококка за последние 50 лет не увеличилась.

Бацитрацин тормозит дефосфорилирование С55-изопренилпирофосфатазы, молекулы важнейшего компонента синтеза пептидогликанов бактериальной клетки. В режиме монотерапии активен по отношению к стафилококкам. Синергичность неомицина и бацитрацина в отношении стафилококков приводит к выраженному терапевтическому эффекту: бацитрацин повышает проницаемость стенки бактерии для неомицина, что приводит к увеличению внутриклеточной концентрации последнего. Благодаря различию в точке приложения антибактериального действия их комбинация позволяет преодолеть резистентность отдельных штаммов стафилококков. Бацитрацин также эффективен по отношению к *S. pyogenes*, второму по частоте возбудителю раневой инфекции: 67–75 % штаммов (из 30 тестированных) эффективно ингибировались низкой концентрацией – 0,8–6,3 мкг/мл бацитрацина. Чувствительность *S. pyogenes* неизменна в течение более чем 25 лет.

Оба препарата проявляют синергизм по отношению ко многим возбудителям гнойных процессов.

В Институте хирургии им. А.В. Вишневского регулярно проводится мониторинг антимикробной активности в отношении госпитальных штаммов микроорганизмов не только для системных антибиотиков, но и для различных препаратов, используемых для местного лечения очага инфекции. Сравнительная антимикробная активность Банеоцина® и отечественных мазей на ПЭГ-основе представлена в табл. 6.

Как видно из данных табл. 6, Банеоцин® порошок по отношению к таким клинически значимым госпитальным штаммам микроорганизмов, как *S. aureus*, включая MRSA, *S. epidermidis*, *Klebsiella* spp., *P. aeruginosa*, *Acinetobacter* spp. не уступает мазям на ПЭГ-основе. Изучение на модельной жидкости сорбционной способности Банеоцина® показало, что по этому показателю порошок Банеоцин® уступает традиционным мазям на ПЭГ-основе (левомеколь, 5 % диоксидиновая мазь), но не уступает новым мазям с умеренно осмотической активностью – Офломелид или Стелланин-ПЭГ 3 % (рисунок).

Материалы и методы клинической части исследования

Достаточно хорошая антимикробная и сорбционная активность порошка Банеоцин® подтвердилась клиническими исследованиями при лечении различных групп больных. Использование порошка Банеоцин® у больных с инфицированными ранами и трофическими язвами нижних конечностей на фоне варикозной болезни и посттромбофлебитического синдрома, ожогами II–III стадии, пролежнями крест-

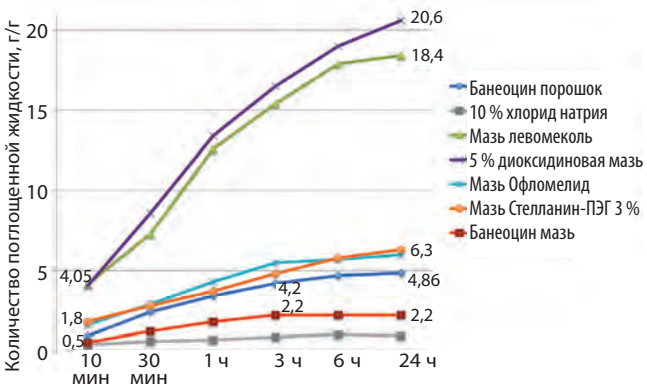

Сравнительная сорбционная способность банеоцина (порошок, мазь) и мазей на ПЭГ-основе по модельной жидкости

цово-поясничной области I–II стадии в I фазу раневого процесса позволяет быстро добиться эпителизации ран или максимально быстро подготовить их к пластическому закрытию [17, 18].

При изучении Банеоцина® в свою первую работу мы в основном включили группы больных с послеоперационными гнойными ранами кожи и мягких тканей, трофическими язвами венозной или артериальной этиологии, острыми гнойными заболеваниями кожи и мягких тканей, хроническим посттравматическим и послеоперационным остеомиелитом [19].

Однако в последующем, изучив результаты использования Банеоцина® в различных клиниках, подтверждающие хорошую переносимость и безопасность препарата даже у новорожденных, в настоящем исследовании мы решили проверить возможность разработать алгоритм применения Банеоцина® в комплексном хирургическом лечении гнойно-некротических поражений нижних конечностей у больных с СДС как на стационарном, так и на амбулаторном этапе.

В клиническую часть исследования вошли 18 больных с СДС. Из них у 8 (44,4 %) была нейроишемическая форма и у 10 (55,6 %) – нейропатическая. По глубине и распространенности гнойно-некротического процесса в 3 (16,7 %) случаях установлена II степень процесса по классификации Вагнера, в 9 (50,0 %) случаях – III степень и у 6 (33,3 %) больных – IV степень. У всех пациентов был СД 2-го типа тяжелого течения, на инсулинотерапии. Средний возраст больных составил 61,3 ± 1,4 года. Среднее значение гликированного гемоглобина при поступлении в стационар – 8,4 ± 1,3 %. Среди других поздних осложнений СД у 11 (61,1 %) пациентов диагностировали диабетическую ретинопатию различной степени тяжести. Диабетическая нефропатия выявлена у 9 (50,0 %) пациентов, из которых 3 (33,3 %) находились на программном гемодиализе, а 1 (11,1 %) больной за 2 года до настоящей госпитализации была выполнена трансплантация почки. Кроме того у больных диагностировали сопутствующие и фоновые заболевания. Лидирующие позиции среди них занимали болезни сердечно-сосудистой системы – ишемическая болезнь сердца, нарушения сердечного ритма, гипертоническая болезнь, цереброваскулярная болезнь. На втором месте по частоте встречаемости находились ожирение, заболевания желудочно-кишечного тракта (хронический гастрит, язвенная болезнь желудка и двенадцатиперстной кишки, хронический геморрой), хроническая обструктивная болезнь легких и хронический бронхит курильщика. У 17 (94,4 %) пациентов отмечали анемию легкой и средней степени тяжести железодефицитной или смешанной этиологии.

Алгоритм лечения предполагал радикальную хирургическую обработку гнойного очага с последующей местной терапией до перехода раневого процесса в репаративную стадию и выполнением пластической реконструкции стопы как завершающего этапа лечения.

Контроль течения раневого процесса осуществляли по данным клинической картины, а также лабораторными и инструментальными методами. Динамику микробной обсемененности и чувствительности выделенных микроорганизмов к антибактериальным препаратам изучали при помощи качественных и количественных микробиологических исследований стандартными методами. Микробиологический мониторинг проводился при поступлении больного в стационар, интраоперационно, на 5-е и 10–14-е сутки после радикальной хирургической обработки гнойного очага.

Результаты клинической части исследования

Во всех случаях началу лечения ран под повязками с Банеоцином® предшествовала радикальная хирургическая обработка гнойного очага с тщательным удалением всех гнойно-некротических тканей, раскрытием гнойных затеков, промыванием полости послеоперационной раны 0,2 % раствором Лавасепт®. Выбор повязки зависел от распространенности гнойно-воспалительного процесса, выраженности отека тканей. Так, например, у 3 (16,7 %) больных с поверхностной язвой без выраженных признаков перифокального воспаления после хирургической обработки начали местное лечение с порошком Банеоцин®, а через 4–5 сут при выявлении признаков перехода раневого процесса во II фазу (появление грануляционной ткани, снижение микробной обсемененности менее 10^5 на 1 г ткани) лечение продолжили под повязками с мазью Банеоцин®. В 10 (55,6 %) наблюдениях местное лечение послеоперационной раны после вскрытия и хирургической обработки флегмоны стопы начиналось под повязками с 5 % диоксидиновой мазью, обладающей широким спектром антимикробной активности (грамположительные и грамотрицательные аэробы и облигатные анаэробы). У 5 (27,8 %) больных сразу после операции использовали мазь левомеколь,

так как не обнаруживали роста анаэробных микроорганизмов. Следует сразу отметить, что начинать местное лечение с этими мазями, обладающими высокой осмотической активностью, было целесообразно, так как у этих больных в послеоперационном периоде длительно сохранялись отек тканей, гноетечение. В начале 2-й недели лечения у большинства пациентов исчезала клиника острого гнойного процесса, что позволяло перейти на лечение под повязками с порошком Банеоцин®. В конце 2-й – начале 3-й недели после хирургической обработки лечение продолжалось под повязками с мазью Банеоцин®. Такой алгоритм лечения был рекомендован больным после выписки под наблюдение врачей по месту жительства. Активный рост грануляций и краевого эпителия у большинства больных отмечен на 3–4-й неделе лечения.

Длительная системная антибактериальная терапия (более 7–10 сут) потребовалась только у 4 (22,2 %) больных. Это были пациенты с крайне высоким риском генерализации инфекционного процесса – обширные флегмоны стопы, распространяющиеся на голень, влажные гангрены пальцев.

В 14 (77,8 %) наблюдениях благодаря широкому спектру антимикробного действия Банеоцина® и мазей на ПЭГ-основе удалось добиться полной элиминации патогенных микроорганизмов из ран или снижения количества микробов в 1 г ткани раны ниже критического уровня к 3–7-м суткам лечения.

У больных с поверхностными трофическими язвами (3 (16,7 %) человека) удалось добиться заживления дефектов вторичным натяжением в сроки до 1 мес после хирургической обработки. У остальных раны в сроки от 10–14 сут до 1 мес были подготовлены к выполнению заключительного этапа лечения – пластической реконструкции стопы. Высоких ампутаций и летальных исходов в анализируемой группе больных зарегистрировано не было.

Препарат Банеоцин® хорошо переносился всеми больными, не вызывал побочных или нежелательных явлений. Показатели функции почек на фоне применения Банеоцина® не изменялись в отрицательную сторону.

Заключение

Таким образом, Банеоцин® (порошок, мазь) в составе комплексной терапии может быть использован у больных с различными формами СДС при лечении поверхностных ран без обильного гноетечения или выраженного отека тканей, окружающих очаг инфекции. Препарат нетоксичен, что позволяет его рекомендовать даже у больных с небольшими гнойными ранами на фоне диабетической нефропатии. Невысокая осмотическая активность порошка Банеоцин® позволяет с успехом применять его у больных с СДС в течение длительного периода, не опасаясь формирования вторичных некрозов, пересушивания грануляционной ткани. Благодаря широкому спектру антимикробной активности возможно лечение больного без назначения системной антибактериальной терапии (при отсутствии синдрома системного воспалительного ответа), что имеет большое экономическое значение.

Мазь Банеоцин®, проявляющая локальное бактерицидное действие, необходимое для предупреждения реинфицирования госпитальными штаммами, может с успехом использоваться для лечения гранулирующих ран. Образующаяся при этом пленка препарата на поверхности раны защищает тонкий слой молодого эпителия от повреждающих факторов.

Положительные свойства 2 лекарственных форм Банеоцина® – порошка и мази – должны шире реализовываться как на амбулаторно-поликлиническом, так и на стационарном этапе комплексного лечения больных с различными формами СДС.

ЛИТЕРАТУРА / REFERENCES

1. Балаболкин М.И., Клебанова Е.М., Креминская В.М. Лечение сахарного диабета и его осложнений: руководство для врачей. М.: Медицина, 2005. 512 с. [*Balabolkin M.I., Klebanova E.M., Kreminskaya V.M. Treatment of diabetes mellitus and its sequellae: guidance for doctors. Moscow: Meditsina, 2005. 512 p. (In Russ.)*].
2. Krishan S., Nash F., Baker N. et al. Reduction in diabetic amputations over 11 years in a defined UK population: benefits of multidisciplinary work and continuous prospective audit. Diabetes Care 2008;31(1):99–101.
3. Vamos E.P., Bottle A., Edmonds M.E. et al. Changes in incidence of lover extremity amputations in individuals with and without diabetes in England between 2004 and 2008. Diabetes Care 2010;33(12):2592–7.
4. Гурьева И.В. Профилактика, лечение, медико-социальная реабилитация и организация междисциплинарной помощи больным с синдромом диабетической стопы: Автореф. дис. ... д-ра мед. наук. М., 2001. 40 с. [*Guryeva I.V. Prevention, treatment, medical and social rehabilitation and the organization of multidisciplinary care for patients with diabetic foot syndrome: Author's abstract of thesis ... Dr. Med. Sci. Moscow, 2001. 40 p. (In Russ.)*].
5. Holman N., Yung R.J., Jeffcoate W.J. Variation in the recorded incidence of amputation of the lower limb in England. Diabetologia 2012;55(7):1919–25.
6. Kerr M. Foot care in diabetes: the economic case for change. URL: www.diabetes.nhs.uk/document.php?o=3400.
7. Светухин А.М., Прокудина М.В., Павлова М.В. и др. Микрофлора гнойно-некротических поражений стопы у больных сахарным диабетом. Антибиотики и химиотерапия 1995;40(8):400–43.

[*Svetukhin A.M., Prokudina M.V., Pavlova M.V. et al. Microflora of purulonecrotic wounds of the foot in patients with diabetes mellitus. Antibiotiki i khimioterapiya = Antibiotics and Chemotherapy 1995;40(8):400–43. (In Russ.)*].
8. Блатун Л.А., Ляпунов Н.А. Современные возможности местного медикаментозного лечения гнойных ран мягких тканей у больных сахарным диабетом. В сб.: Труды научно-практической конференции «Современные аспекты диагностики, лечения, профилактики поражений нижних конечностей у больных сахарным диабетом». М., 1996. С. 17–24.
[*Blatun L.A., Lyapunov N.A. Modern possibilities of topical medical treatment of purulent wounds of soft tissues in patients with diabetes. In: Materials of the research and practical conference "Modern aspects of diagnosis, treatment and prevention of diseases of the lower extremities in diabetic patients". Moscow, 1996. Pp. 17–24. (In Russ.)*].
9. National Diabetes Audit Executive Summary 2009–10. The NHS Information Centre, 2011.
10. Блатун Л.А. Современные йодофоры – эффективные препараты для профилактики и лечения инфекционных осложнений. Хирургия. Consilium Medicum 2005;(Прил. 1):83–90. [*Blatun L.A. Modern iodophores – effective drugs for the prevention and treatment of infectious sequellae. Khirurgiya. Consilium Medicum = Surgery. Consilium Medicum 2005;(Suppl 1):83–90. (In Russ.)*].
11. Блатун Л.А., Терехова Р.П., Страдомский Б.В. и др. Стелланин-ПЭГ мазь 3 %: сравнительная антимикробная активность в отношении возбудителей хирургической инфекции. Антибиотики и химиотерапия 2008;53(11–12):16–8.
[*Blatun L.A., Terekhova R.P., Stradomskiy B.V. et al. Stellanin-PEG ointment 3 %: comparative antimicrobial activity against surgical infectious matter. Antibiotiki i khimioterapiya = Antibiotics and chemotherapy 2008;53(11–12):16–8. (In Russ.)*].
12. Блатун Л.А., Пасхалова Ю.С., Чекмарева И.А. и др. Офломелид (офлоксацин-содержащая мазь на ПЭГ-основе). Клинико-лабораторная эффективность при лечении больных с инфекцией кожи и мягких тканей. Сборник материалов 1-го Международного конгресса «Раны и раневые инфекции». М., 2012. С. 45–7.
[*Blatun L.A., Paskhalova Yu.S., Chekmareva I.A. et al. Oflomelid (ofloxacin-containing ointment on PEG basis). Clinical and laboratory strength in the treatment of patients with infections of the skin and soft tissues. In: The collection of materials of the 1st International Congress "The wounds and wound infections". Moscow, 2012. Pp. 45–7. (In Russ.)*].
13. Блатун Л.А., Вишневский А.А., Жуков А.О. и др. Пронтосан в комплексном лечении хронических ран. Сборник материалов 1-го Международного конгресса «Раны и раневые инфекции». М., 2012. С. 44–5.
[*Blatun L.A., Vishnevskiy A.A., Zhukov A.O. et al. Prontosan in complex treatment of inveterate wounds. In: The collection of materials of the 1st International Congress "The wounds and wound infections". Moscow, 2012. Pp. 44–5. (In Russ.)*].
14. Крастин О.А., Светухин А.М., Блатун Л.А. и др. Эффективность препарата Стизамет при лечении ран мягких тканей. Ретиноиды. Альманах. Вып. 28. Мазь Стизамет. М.: ЗАО «Ретиноиды», 2009. С. 71–6.
[*Krastin O.A., Svetukhin A.M., Blatun L.A. et al. Strength of Stizamet in soft tissue wounds treatment. In: Retinoids. Almanac. Vol. 28. Ointment Stizamet. Moscow: JSC "Retinoids", 2009. Pp. 71–6. (In Russ.)*].
15. Попов Д.А., Анучина Н.М., Терентьев А.А. и др. Диоксидин: антимикробная активность и перспективы клинического применения на современном этапе. Антибиотики и химиотерапия 2013;58(3–4):38–43.
[*Popov D.A., Anuchina N.M., Terent'yev A.A. et al. Dioxydin: antimicrobial activity and perspectives of clinical usage on the modern stage. Antibiotiki i khimioterapiya = Antibiotics and chemotherapy 2013;58(3–4):38–43. (In Russ.)*].
16. Митиш В.А., Пасхалова Ю.С., Ерошкин И.А. и др. Гнойно-некротические поражения при нейроишемической форме синдрома диабетической стопы. Хирургия 2014;(1):48–53.
[*Mitish V.A., Paskhalova Yu.S. , Eroshkin I.A. et al. Purulonecrotic diseases in neuro-ischemic form of diabetic foot syndrome. Khirurgiya = Surgery 2014;(1):48–53. (In Russ.)*].
17. Буслаев О.А., Ильин И.А., Астапенко И.В. Опыт применения препарата Банеоцин в лечении инфицированных ран, ожогов и трофических язв. Бюллетень Восточно-Сибирского научного центра СО РАМН 2006;(4):44–6.
[*Buslaev O.A., Il'yin I.A., Astapenko I.V. Experience of Baneotsin usage in the treatment of infected wounds, burns and trophic ulcers. Bulleten' Vostochno-Sibirskogo otdeleniya SO RAMN = Bulletin of the East Siberian Scientific Center of the SB RAMS 2006;(4): 44–6. (In Russ.)*].
18. Белькова Ю.А., Козлов Р.С., Кречикова О.И. и др. Эффективность и безопасность местного использования комбинации бацитрацина и неомицина в сравнении с хлорамфениколом в терапии неосложненных хирургических инфекций кожи и мягких тканей у взрослых амбулаторных пациентов. Клиническая микробиология и антимикробная химиотерапия 2013;15(2):131–42.
[*Bel'kova Yu.A., Kozlov R.S., Krechikova O.I. et al. Strength and safety of topical use combination of bacitracin and neomycin compared to chloramphenicol in uncomplicated surgical treatment of skin and soft tissues in adult outpatients. Klinicheskaya mikrobiologiya i antimikrobnaya khimioterapiya = Clinical Microbiology and Antimicrobial Chemotherapy 2013;15(2):131–42. (In Russ.)*].
19. Блатун Л.А., Жуков А.О., Амирасланов Ю.А. и др. Клинико-лабораторное изучение разных лекарственных форм банеоцина при лечении раневой инфекции. Хирургия 2009;(9):63–9.
[*Blatun L.A., Zhukov A.O., Amiraslanov Yu.A. et al. Clinical and laboratory study of different dosage of baneotsin in the treatment of wound infections. Khirurgiya = Surgery 2009;(9):63–9. (In Russ.)*].