# Опыт использования системы вакуумной терапии ран при лечении высокого наружного тонкокишечного свища

**И. Н. Данилов, А. Е. Неймарк, Е. Г. Солоницин, Д. Б. Наседкин, Е. В. Иваниха, М. А. Салов, А. А. Ковалев, В. Л. Богданова, Е. А. Наседкина**

*Федеральное государственное бюджетное учреждение «Национальный медицинский исследовательский центр имени В. А. Алмазова» Министерства здравоохранения Российской Федерации*
*Россия, 197341, Санкт-Петербург, ул. Аккуратова, д. 2*

***Контактное лицо:*** *Дмитрий Борисович Наседкин, nasedkindim@gmail.com*

*В статье приведен опыт успешного лечения пациента с высоким наружным тонкокишечным свищом с помощью комбинированного подхода, сочетающего хирургическое вмешательство и вакуумную терапию.*

***Ключевые слова:*** *наружный тонкокишечный свищ, диагностика, вакуумная терапия, хирургическое лечение.*

***Для цитирования:*** *Данилов И. Н., Неймарк А. Е., Солоницин Е. Г., Наседкин Д. Б., Иваниха Е. В., Салов М. А., Ковалев А. А., Богданова В. Л., Наседкина Е. А. Опыт использования системы вакуумной терапии ран при лечении высокого наружного тонкокишечного свища. Раны и раневые инфекции. Журнал им. проф. Б. М. Костючёнка. 2018; 5 (2): 80-89.*

DOI: 10.25199/2408-9613-2018-5-2-80-89.

**The experience of using negative pressure wound therapy in the high external small intestinal fistula treatment**

***I. N. Danilov, A. E. Neymark, E. G. Solonitsyn, D. B. Nasedkin, E. V. Ivaniha, M. A. Salov, A. A. Kovalev, V. L. Bogdanova, E. A. Nasedkina***

*Federal State Budgetary Organization "V. A. Almazov National Medical Research Center" Ministry of Health of Russia*
*2 Akkuratova Str., St. Petersburg, 197341, Russia*

*The article presents the experience of successful patient treatment with a high external small bowel fistula using a combined approach: surgery and vacuum therapy.*

***Key words:*** *external small bowel fistula, diagnosis, negative pressure wound therapy, surgical treatment.*

***For citation:*** *Danilov I. N., Neumark A. E., Solonitsyn E. G., Nasedkin D. B., Ivaniha E. V., Salov M. A., Kovalev A. A., Bogdanova V. L., Nasedkina E. A. The experience of using negative pressure wound therapy in the high external small intestinal fistula treatment. Wounds and Wound Infections. The Prof. B. M. Kostyuchenok Journal. 2018; 5 (2): 80-89.*

## Введение

Лечение кишечных свищей представляет собой сложный раздел современной хирургии. Несмотря на появление новых методов и технологий, проблема лечения свищей остается актуальной, поскольку при лечении не удается избежать новых осложнений, рецидивов и летальных исходов [1, 2]. Послеоперационная летальность при хирургическом лечении кишечных свищей составляет 11,7–26,2 % (рис. 1) [2]. Результаты лечения кишечных свищей зависят от своевременной диагностики, установления причин их образования и правильности выбранного лечения. Наиболее часто кишечный свищ представляет собой послеоперационное осложнение, угрожающее жизни больного. При высоких несформировавшихся свищах на фоне перитонита летальность увеличивается до 82,0 % (рис. 1) [2].

Существует несколько классификаций, описывающих свищи, например, основанная на этиологии и морфологии классификация И. З. Козлова и Т. А. Андросовой в монографии «Наружные и внутренние свищи в хирургической клинике» под редакцией Э. Н. Ванцяна [3]. Авторы выделяют сформировавшиеся и несформировавшиеся свищи, но не учитывают степени сформированности и отдельные осложнения. Существует также классификация П. Д. Колченогова, включающая семь характеристик кишечных свищей [4]. Наиболее часто применяется классификация Б. А. Вицына, где учитывается этиология, морфология, функция, локализация свищей и наличие осложнений.

При диагностике, лечении и анализе нашего клинического случая мы использовали классификацию, указанную ниже, так как она

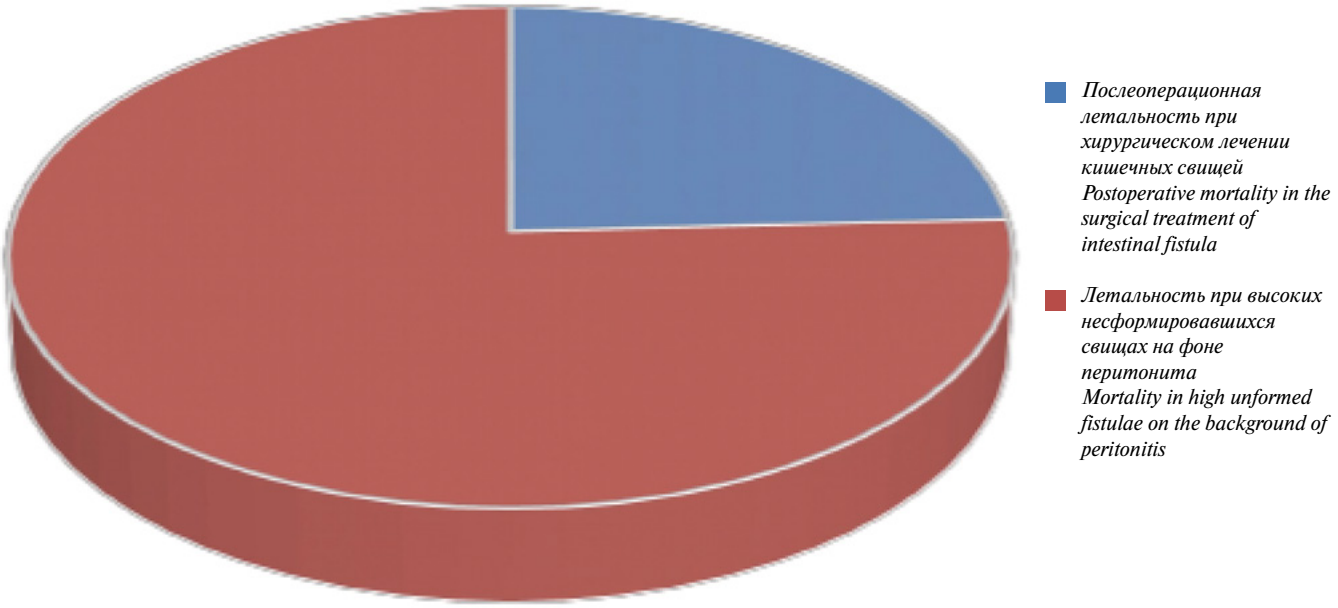


**Рис. 1.** *Летальность при наличии кишечных свищей*
**Fig. 1.** *Mortality in the presence of intestinal fistula*

позволяет не только описать свищ, но и выбрать оптимальную тактику лечения [5].

### Классификация кишечных свищей по М. И. Кузину, О. С. Шкоробу [5]

I. По времени возникновения: врожденные, приобретенные.

II. По этиологии: травматические, наложенные с лечебной целью, возникшие при заболеваниях кишки.

III. По функции: полные, неполные.

IV. По характеру: губовидные, трубчатые.

V. По уровню расположения на кишке: высокие, низкие, смешанные.

VI. По наличию осложнений: неосложненные, осложненные.

VII. По количеству: одиночные и множественные.

Согласно представленной выше классификации, свищи могут быть врожденными (например, при незаращении желточного протока) и приобретенными. Приобретенные свищи возникают в результате травмы, болезней (болезнь Крона), операций, при которых свищ накладывают с лечебной целью (еюностомия при неоперабельном тотальном раке желудка, противоестественный задний проход при неоперабельном раке прямой кишки). Свищи могут являться осложнением при операциях на кишечнике и других органах брюшной полости. Свищ, соединяющий просвет кишки с поверхностью тела, называют наружным, один орган с другим — внутренним. При полном свище все кишечное содержимое изливается наружу, при неполном — часть его проходит в отводящую петлю кишки. Когда кишка открывается непосредственно на коже, так что ее слизистая оболочка сращена с кожей, это губовидный свищ. Когда между кишкой и поверхностью тела имеется ход, это трубчатый свищ (рис. 2) [5].

Помимо классификации, хочется обратить внимание на вакуумную терапию, которая позволила в нашем клиническом случае ускорить процесс заживления свищевого хода. Итак, вакуум-терапию, по многим литературным источникам, начали применять еще в Древнем Риме. Клавдий Гален накладывал на открытый надрез кожного покрова предварительно нагретую пламенем лампы банку. В Древней Руси вместо банок использовали нагретые горшки, которые прикладывали к неповрежденному участку кожи. Выдающийся русский хирург Н. И. Пирогов смог теоретически обосновать лечение ран при помощи отрицательного давления и назвал этот метод «наружной вакуум-аспирацией» [6]. Он считал, что разреженный воздух, механически очищая раневую поверхность, способствует удалению воспалительного экссудата. Вакуумная терапия на современном этапе является инновационным методом лечения ран различной этиологии, ускоряющим течение раневого процесса. Термин «vacuum-assisted closure» (VAC® therapy) был предложен специалистами компании Kinetic Concepts, Inc. (KCI, США, Сан-Антонио) [6].

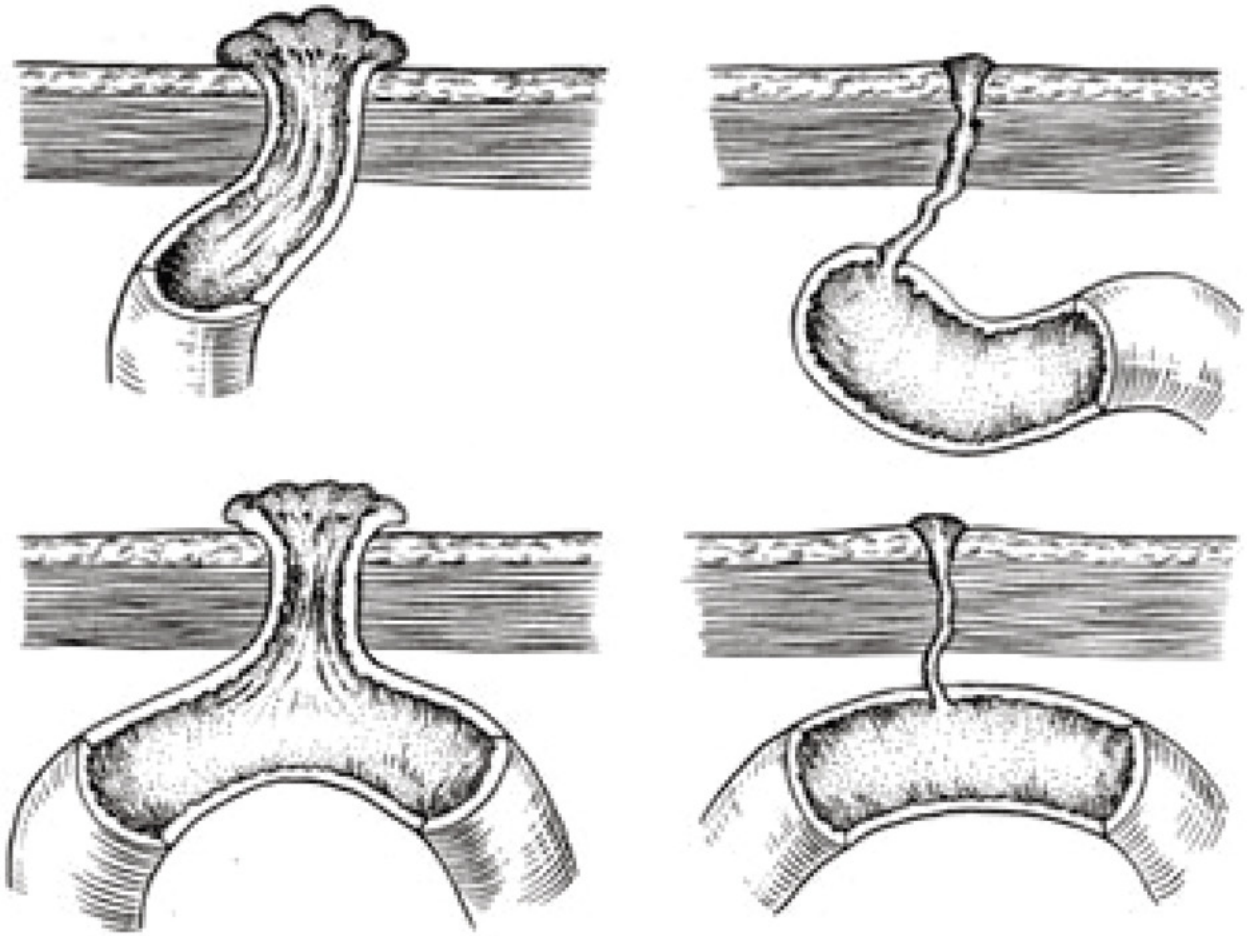

**Рис. 2.** *Классификация свищей по М. И. Кузину, О. С. Шкоробу*
**Fig. 2.** *Classification of fistulas according to M. I. Kuzin, O. S. Shkorob*

Вакуумные повязки для местного применения в самом общем виде состоят из гидрофильной полиуретановой (PU) губки с размером пор от 400 до 2000 мкм, прозрачного адгезивного покрытия, неспадающейся дренажной трубки и источника вакуума с емкостью для сбора жидкости. В определенных случаях может быть использована поливиниловая (PVA) губка с размером пор 700–1500 мкм, встречаются упоминания о PVA–губке с размером пор 60–270 мкм. Специальная вакуумная аппаратура имеет внешнее контрольное устройство, поддерживающее широкий диапазон значений отрицательного давления и способное обеспечить режим постоянного и прерывистого вакуумного воздействия на рану. При плоских поверхностных дефектах для повышения надежности герметичности системы можно наносить по периметру раны пасту «Стомагезив» или ее аналог. Для процедуры используют отрицательное давление от –50 до –200 мм рт. ст., оптимальным считают уровень отрицательного давления в ране –125 мм рт. ст. [7].

**Эффекты вакуум–терапии**

1. Активное удаление избыточного раневого отделяемого, в том числе веществ, замедляющих заживление раны (например, матриксные металлопротеиназы и продукты их распада).
2. Сохранение влажной раневой среды, стимулирующей ангиогенез, усиливающей фибринолиз и способствующей функционированию факторов роста.
3. Ускорение снижения бактериальной обсемененности тканей раны.
4. Снижение локального интерстициального отека тканей и межклеточного давления, усиление местного лимфообращения и транскапиллярного транспорта, что в результате приводит к улучшению раневой среды и питания тканей, увеличивает скорость формирования грануляционной ткани. Улучшение перфузии раневого ложа дополнительно способствует деконтаминации раны.
5. Усиление местного кровообращения.

6. Деформация тканевого ложа. Стенки открытых пор губки прикрепляются к раневому ложу, в то время как внутренняя часть пор не входит в соприкосновение с раной. Таким образом, за счет локального отрицательного давления происходит растяжение и деформация ткани раневого ложа. Это вызывает деформацию клеток тканей, подвергающихся воздействию, стимулирует их миграцию и пролиферацию.

7. Уменьшение площади раны.

Таким образом, местное применение отрицательного давления позволяет значительно ускорить заживление ран за счет удаления раневого экссудата, стимуляции лимфо- и кровотока в области применения, а также ускорения формирования грануляционной ткани.

Лечение наружных кишечных свищей является сложным разделом современной хирургии. Несмотря на стремительное развитие современных медицинских технологий, проблема устранения свищей не теряет своей актуальности, поскольку при лечении не удается избежать осложнений, рецидивов и летальных исходов. Результаты зависят от своевременной диагностики, установления причин их образования и выбранной тактики лечения. Изложенный ниже клинический случай демонстрирует эффективность комбинированного подхода к лечению наружного тонкокишечного свища, включающего хирургическое вмешательство и систему вакуумной терапии ран.

*Пациент Е., 36 лет, 17.04.2017 был госпитализирован в ФГБУ «НМИЦ им. В. А. Алмазова» Минздрава России с диагнозом: приобретенный наружный неполный губовидный высокий неосложненный тонкокишечный свищ. Из анамнеза было известно, что в результате дорожно-транспортного происшествия пациент получил закрытую травму живота с разрывом селезенки, брыжейки поперечного отдела ободочной кишки, некрозом печеночного изгиба ободочной кишки и посттравматическим панкреонекрозом. По месту первичной госпитализации (ГКБ № 1 г. С.) больной перенес многочисленные оперативные вмешательства, которые в конечном итоге осложнились формированием высокого наружного тонкокишечного свища.*

*Проведенные оперативные вмешательства по месту первичной госпитализации:*

*10.06.2014 – лапароскопия, лапаротомия, спленэктомия, резекция толстой кишки, илеостомия, дренирование брюшной полости.*

*15.06.2014 – релапаротомия, оментобурсостомия, дренирование сальниковой сумки по поводу посттравматического панкреонекроза.*

*21.06.2014 и 26.06.2014 – релапаротомия по поводу острых язв тощей кишки, ушивание перфорации. Лапаротомная рана зажила вторичным натяжением. Произошло формирование одиночного тонкокишечного свища. Пациент выписан на амбулаторное лечение в удовлетворительном состоянии.*

*05.11.2015 – лапаротомия, энтеролизис, резекция тонкой кишки с анастомозом бок в бок. Ликвидация илеостомы с формированием илеодесцендоанастомоза.*

*Ранний послеоперационный период был осложнен повторным формированием кишечного свища на передней брюшной стенке. Больной лечился амбулаторно. Длительное консервативное лечение (физиотерапия, диета, применение обтураторов) оказалось безуспешным.*

*При поступлении в ФГБУ «НМИЦ им. В. А. Алмазова» Минздрава России на передней брюшной стенке, скомпрометированной многочисленными послеоперационными рубцами, в области срединной раны расположен губовидный тонкокишечный свищ диаметром 4 см (рис. 3, 4).*

**Рис. 3.** *Дефект передней брюшной стенки за счет наличия высокого наружного тонкокишечного свища*

**Fig. 3.** *Defect of the anterior abdominal wall due to the presence of a high external small bowel fistula*

**Рис. 4.** *Дефект передней брюшной стенки за счет наличия высокого наружного тонкокишечного свища (вид сбоку)*
**Fig. 4.** *Defect of the anterior abdominal wall due to the presence of a high external small bowel fistula (side view)*

*Больной был дообследован с целью оценки проходимости тонкой и толстой кишки. Доказано отсутствие стенозов и препятствий в кишке дистальнее места локализации свища.*

*При фистулографии и на серии рентгенограмм в правой подвздошной области отмечено наличие перистого контрастирования петель кишки. В наружный свищевой ход, расположенный по средней линии над пупком, введено контрастное вещество. Визуализирована подкожная полость с четким, ровным контуром размерами 2,5 × 3,5 × 4,5 см, при тугом наполнении полости контраст поступает в петлю тонкой кишки (к отводящей части). Контрастирование приводящей части тонкой кишки не получено в связи со своевременной эвакуацией контрастного вещества далее по кишечнику (рис. 5).*

*На обзорной рентгенограмме органов брюшной полости горизонтальных уровней жидкости и свободного газа не выявлено. Отмечено перистое контрастирование петель кишки в правой подвздошной области (рис.6).*

*В 09:55 19.04.17 начали исследования пассажа бария по кишечнику (рис. 7a).*

*В 10:55 отмечено перистое контрастирование тонкой кишки (рис. 7b).*

*В 12:01 началось контрастирование петель тонкой кишки, контрастирования петель кишечника в правой половине брюшной полости не выявлено (рис. 7c).*

*Прямая проекция (Front view)*

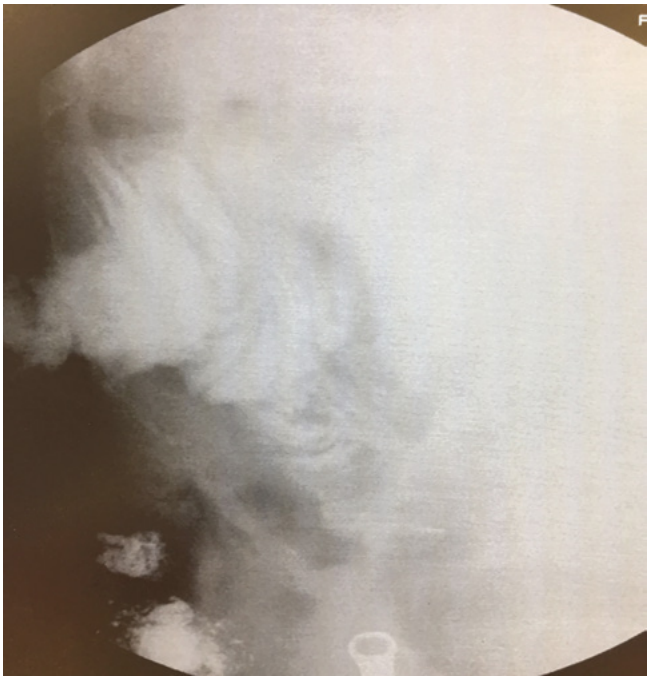

*Боковая проекция (Side view)*

**Рис. 5.** *Контрольные снимки при фистулографии*
**Fig. 5.** *Control pictures with fistulography*

**Рис. 6.** *Обзорная рентгенограмма органов брюшной полости*
**Fig. 6.** *Panoramic radiography of the abdominal cavity*

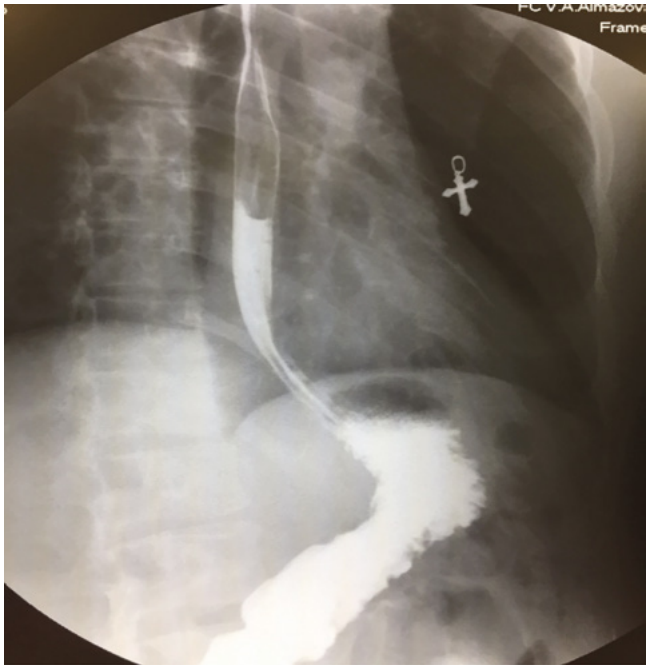

**Рис. 7a.** *Рентгенограмма органов брюшной полости после приема бария сульфата per os*
**Fig. 7a.** *Radiograph of the abdominal cavity after taking barium sulfate per os*

*В 14:03 определены следы контраста в желудке, петлях тонкой кишки и начальных отделах толстой кишки. Все контрастированные петли визуализируются в левой половине брюшной полости (рис. 7d).*

**Рис. 7b.** *Рентгенограмма органов брюшной полости через 1 час после приема бария сульфата per os*
**Fig. 7b.** *Radiograph of the abdominal cavity 1 hour after taking barium sulfate per os*

**Рис. 7c.** *Рентгенограмма органов брюшной полости через 2 часа после приема бария сульфата per os*
**Fig. 7c.** *Radiograph of the abdominal cavity 2 hour after taking barium sulfate per os*

*В 16:36 контраста в желудке не выявлено. Контрастирование петель тонкой и толстой кишки слева (рис 7e).*

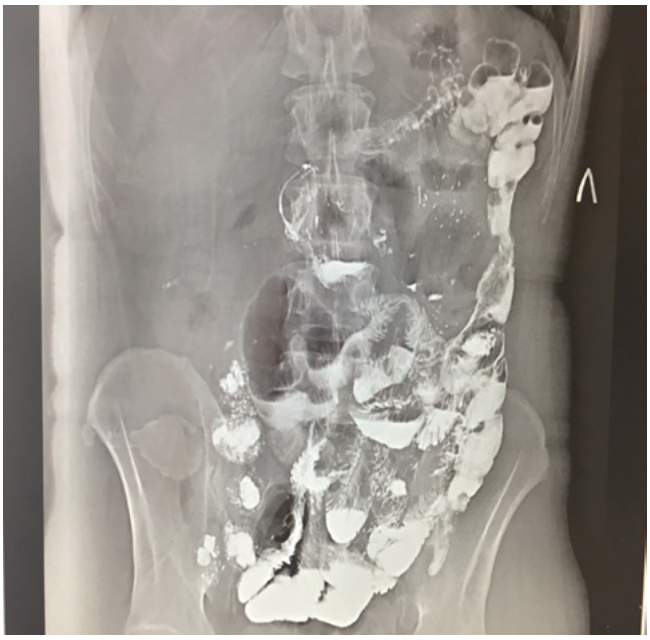

**Рис. 7d.** *Рентгенограмма органов брюшной полости через 4 часа 13 минут после приема бария сульфата per os*
**Fig. 7d.** *Radiograph of the abdominal cavity 4 hours and 13 min after taking barium sulfate per os*

**Рис. 7e.** *Рентгенограмма органов брюшной полости через 6 часа 46 минут после приема бария сульфата per os*
**Fig. 7e.** *Radiograph of the abdominal cavity 6 hours and 46 min after taking barium sulfate per os*

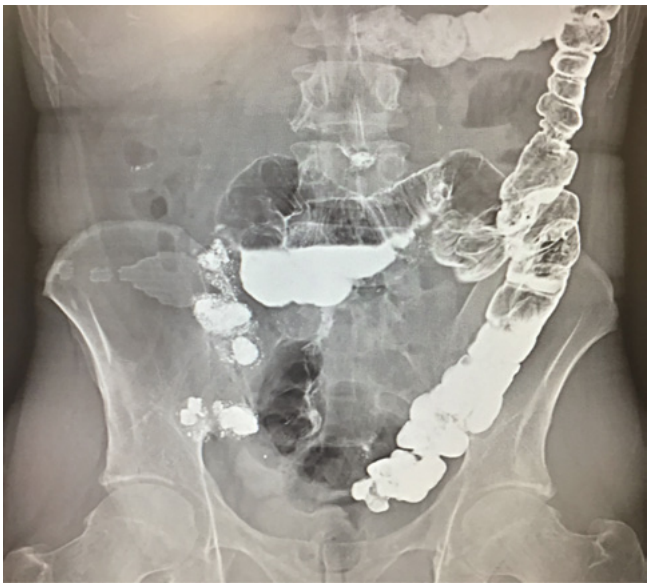

**Рис. 7f.** *Рентгенограмма органов брюшной полости через 8 часов 16 минут после приема бария сульфата per os*
**Fig. 7f.** *Radiograph of the abdominal cavity 8 hours and 16 min after taking barium sulfate per os*

**Рис. 8.** *Обзорная рентгенограмма органов брюшной полости через 23 часа 30 минут после приема бария сульфата per os*
**Fig. 8.** *Panoramic radiography of the abdominal cavity 23 hours and 30 min after taking barium sulfate per os*

*В 18:06 контраста в желудке не выявлено. Контрастирование петель тонкой и толстой кишки слева (рис 7f).*

*В 09:17, спустя 23 часа после начала исследования, контраст выявлен в петлях тонкой кишки, толстой кишки (визуализируется в проекции ампулы прямой кишки). Сохраняется контрастирование петель левой половины брюшной полости и стойкое контрастирование петель кишки в правой подвздошной области (определяющееся на обзорном снимке до проведения исследования). Появления дополнительного контрастирования петель кишки в проекции правой половины брюшной полости не выявлено (рис. 8).*

**Рис. 9.** *7-е сутки послеоперационного периода (на фоне нарушения диеты повторно сформировался наружный тонкокишечный свищ)*
**Fig. 9.** *The 7th day of the postoperative period (against the background of a dietary disorder, an external small intestinal fistula re-formed)*

**Рис. 10.** *Послеоперационная рана с установленной вакуумной системой*
**Fig. 10.** *Postoperative wound with a vacuum system installed*

*Учитывая крайне высокий риск повреждения петель кишечника, вовлеченных в рубцово-спаечный процесс, было решено попытаться восстановить тонкую кишку путем местной пластики свища.*

*В плановом порядке под эндотрахеальным наркозом выполнили энтероскопию через свищ. Полулунными разрезами вокруг свища рассекли кожу. Дифференцировать ткани в области не удалось в связи с выраженным спаечным процессом. С большими техническими трудностями выделили кишку со свищом до возможности сведения краев. Кишка была ушита двухрядным швом в поперечном направлении относительно полости свища. Гемостаз – сухо. Швы на кожу. Резиновый выпускник в рану. Асептическая повязка с 1,0 % раствором Бетадин (продолжительность операции составила 120 мин.).*

*На 7-е сутки послеоперационного периода на фоне погрешности в диете было отмечено обильное промокание повязки кишечным содержимым. В перевязочной после снятия швов с кожи было выявлено, что в центре ушитого свища в стенке кишки расположен дефект размером около 3 мм (рис. 9).*

*Начали местное лечение. Учитывая, что характер свища после операции изменился с губовидного на трубчатый, шансы на консервативное закрытие возросли. Помимо обтураторов, антисекреторной терапии и НПВС, была назначена диета, включавшая в себя ограничение потребление продуктов, способных механически повредить зону свища, резкое снижение перорального потребления жидкости. Компенсацию проводили парентеральным введением жидкости, электролитов и белково-углеводных смесей.*

*К сожалению, за неделю подобного лечения не было отмечено ни положительной динамики, ни отрицательной. В связи с этим приняли решение наладить VAC-систему для стимуляции роста грануляционной ткани в свищевом ходе, чтобы таким образом закрыть его (рис. 10). Стандартная VAC-система данному пациенту не подошла, поэтому пришлось налаживать нестандартную систему при помощи стерильных губок и медицинского аспиратора. Губку вырезали каждые 3–4 дня под размеры кожного дефекта и подбирали уровень разряжения, которое поддерживали в диапазоне от –125 до –175 мм рт. ст. В*

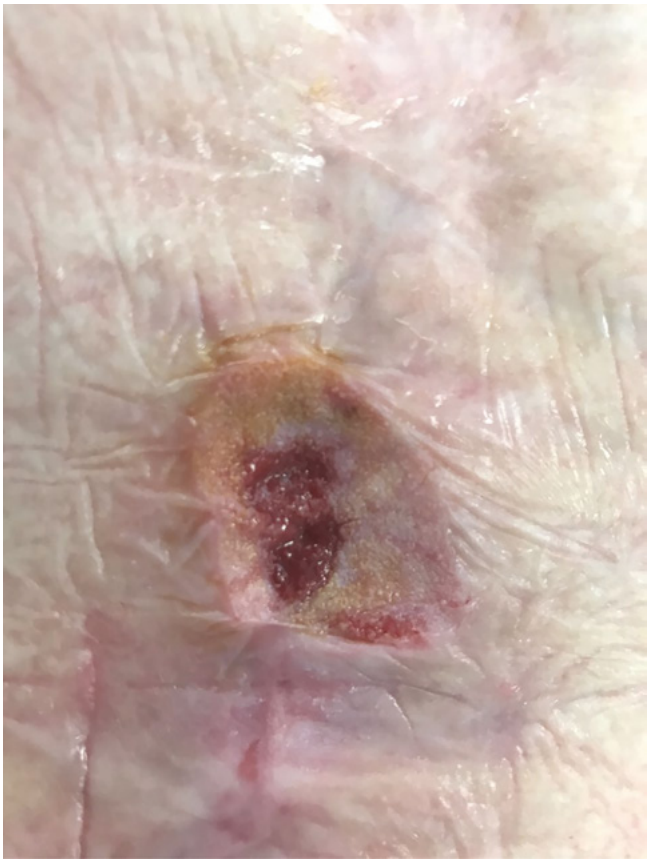

**Рис.11.** *Послеоперационная рана на фоне проводимого лечения вакуумной системой*
**Fig. 11.** *Postoperative wound on the background of the treatment carried out by the vacuum system*

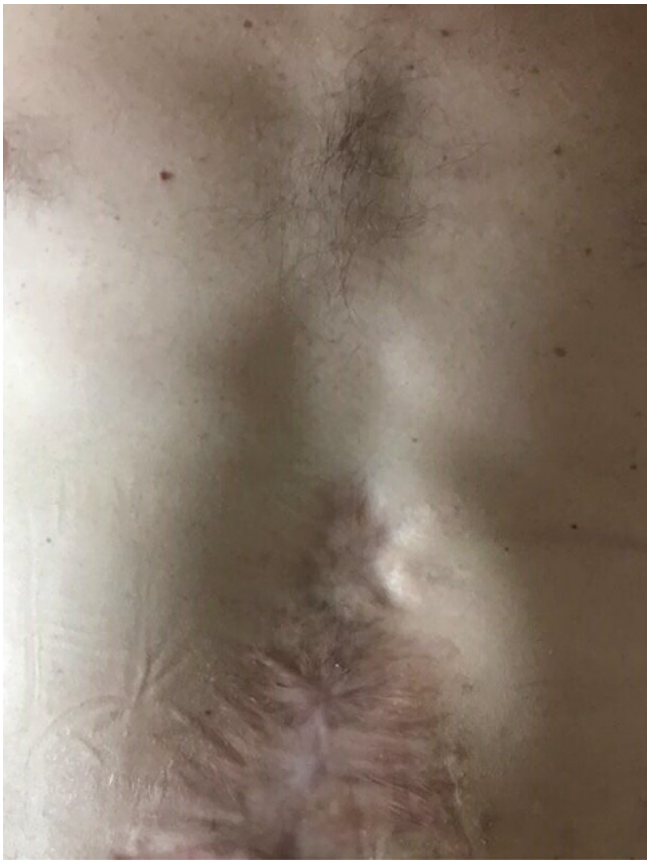

**Рис. 12.** *Отдаленный результат через 6 мес. после выписки*
**Fig. 12.** *6-month outcomes*

*результате уже при первой смене системы был отмечен обильный рост грануляционных тканей (рис. 11).*

*На фоне проводимой терапии отметили прогрессивное уменьшение послеоперационной раны в размерах и закрытие свищевого хода грануляциями. Через 30 суток с момента проявления несостоятельности ушитого свища больной был выписан на амбулаторное лечение с явлениями полной эпителизации ранее существующего дефекта. Результат лечения отслежен через 6 месяцев после выписки из ФГБУ «НМИЦ им. В. А. Алмазова» Минздрава России (рис. 12).*

## Заключение

При лечении тонкокишечных свищей необходимо комбинировать хирургические и консервативные методики. Использование персонализированного подхода позволяет увеличить эффективность лечения тонкокишечных свищей. Свою эффективность в данном вопросе показало своевременное и индивидуализированное применение системы вакуумной терапии. Она значительно ускоряет формирование грануляционной ткани и последующую эпителизацию раны.

***Конфликт интересов.*** Авторы заявляют об отсутствии конфликта интересов.
***Финансирование***. Исследование не имело спонсорской поддержки.

## ЛИТЕРАТУРА / REFERENCES

1. Белоконев В. И., Измайлов Е. П. Клинические варианты свищей желудочно-кишечного тракта и их лечение. Хирургия. Журнал им. Н. И. Пирогова. 2000; (12): 8-11. *[Belokonev V. I., Izmailov E. P. Clinical variants of fistulas of the gastrointestinal tract and their treatment. Pirogov Russian Journal of Surgery = Khirurgiya. Zhurnal imeni N. I. Pirogova. 2000; (12): 8-11 (In Russ.)].*

2. Богданов А. В. Свищи пищеварительного тракта в практике общего хирурга. М.: ИМ, 2001. 196 с. *[Bogdanov A.V. Fistula of the digestive tract in the practice of General surgeon. M: IM, 2001. 196 p.].*

3. Козлов И. З., Андросова Т. П. Кишечные свищи. Наружные и внутренние свищи в хирургической клинике под ред. Ванцяна Э. Н.. М.: Медицина, 1990, с. 132-174. *[Kozlov I. Z., Androsova T. P. Intestinal fistula. External and internal fistulas in the surgical clinic under ed.. Moscow: Medicine, 1990, pp. 132-174.].*

4. Колченогов П. Д. Наружные кишечные свищи и их лечение. М.: Медицина, 1964, 235 с. *[Kolchenkov P. D. External intestinal fistulas and their treatment. Moscow: Medicine, 1964, 235 p.].*

5. Хирургические болезни. Учебник под ред. Кузин М.И., Шкороб О. С. – 3-е изд. Москва: «Медицина» 2002; 618 с. *[Surgical diseases. The textbook edited by Kuzin M. I., Shkrob O. S. – 3rd ed. Moscow: "Medicine" 2002; 618 p.].*

6. Гаин Ю. М., Бордаков П. В., Бордаков В. Н., Шахрай С. В., Гаин М. Ю., Елин И. А. Вакуум-терапия ран при хирургической инфекции мягких тканей. Журнал медицина. 2016; (3): 64-72. *[Gain Ju. M., Bordakov P. V., Bordakov V. N., Shakhrai S. V., Gain M. Ju., Elin I. A. Vacuum-therapy at the surgical infection of soft tissues. Journal Medicine = Zhurnal Medicina. 2016; (3): 64-72 (In Russ.)].*

7. Оболенский В. Н., Ермолов А. А., Аронов Л. С., Родоман Г. В., Серов Р. А. Применение метода локального отрицательного давления в лечении гнойно-воспалительных заболеваний мягких тканей. Хирургия. Журнал имени Н. И. Пирагова. 2012; (3): 50-55. *[Obolenskiy V. N., Ermolov A. A., Aronov L. S., Rodoman G. V., Serov R. A. The application of topical negative pressure in the complex treatment of acute suppurative diseases of soft tissues. Pirogov Russian Journal of Surgery = Khirurgiya. Zhurnal imeni N. I. Pirogova. 2012; (3): 50-55. (In Russ.)].*