

## Хирургическое лечение диабетической остеоартропатии

Н.И. Сабанчиева<sup>1</sup>, Е.Ю. Комелягина<sup>1</sup>, В.Н. Оболенский<sup>2</sup>, В.Г. Процко<sup>3</sup>, М.Б. Анциферов<sup>1</sup>

<sup>1</sup>Отделение диабетической стопы ГБУЗ «Эндокринологический диспансер Департамента здравоохранения г. Москвы»;  
Россия, 119034, Москва, ул. Пречистенка, 37;

<sup>2</sup>отделение гнойной хирургии ГБУЗ «Городская клиническая больница № 13 Департамента здравоохранения г. Москвы»;  
Россия, 115280, Москва, ул. Велозаводская, 1/1;

<sup>3</sup>ортопедическое отделение ГБУЗ «Городская клиническая больница № 79 Департамента здравоохранения г. Москвы»;  
Россия, 115201, Москва, Каширский проезд, 1/1

Контакты: Нурия Исмаилова Сабанчиева [sni\\_doc@mail.ru](mailto:sni_doc@mail.ru)

В статье представлены клинические примеры хирургического лечения диабетической остеоартропатии. В обоих клинических случаях наличие выраженной деформации стопы и плантарные язвенные дефекты являлись существенными факторами угрожающей высокой ампутации, которой удалось избежать. Восстановление опорной функции стопы и отсутствие рецидивов плантарных язвенных дефектов в течение длительного периода является результатом междисциплинарного командного подхода к ведению данной категории больных. В амбулаторном режиме пациенту назначается комплекс лечебных мероприятий для подготовки к операции. После вмешательства больной в обязательном порядке направляется на амбулаторное лечение в отделение диабетической стопы для дальнейшего мониторинга и реабилитации. Реконструктивные операции на стопе у больных с диабетической остеоартропатией при совместном ведении пациента командой специалистов (эндокринолог, хирург, ортопед) приводят к восстановлению опорной функции стопы, что дает возможность полноценной адаптации больного к повседневной жизни.

**Ключевые слова:** диабетическая остеоартропатия, стопа Шарко, синдром диабетической стопы, нейропатическая форма, сахарный диабет, хирургическое лечение

DOI: 10.17 650/2408-9613-2015-2-3-46-53

### Surgical treatment of diabetic osteoarthropathy

N.I. Sabanchieva<sup>1</sup>, E.Yu. Komelyagina<sup>1</sup>, V.N. Obolenskiy<sup>2</sup>, V.G. Protsko<sup>3</sup>, M.B. Antsiferov<sup>1</sup>

<sup>1</sup>Department of Diabetic Foot, Endocrinology dispensary, Moscow Healthcare Department;  
37 Prechistenka St., Moscow, 119034, Russia;

<sup>2</sup>Department of purulent surgery, Sity Clinical Hospital No. 13, Moscow Healthcare Department;  
1/1 Velozavodskaya St., Moscow, 115280, Russia;

<sup>3</sup>Orthopedic Department, Sity Clinical Hospital No. 79, Moscow Healthcare Department; 1/1 Kashirskiy Proezd, Moscow, 115201, Russia

The article presents clinical examples of surgical treatment of diabetic osteoarthropathy. In both clinical cases, the talipes and plantar ulcerous defects became a significant factor of the threatening high ablation, which was avoided. Restoration of the support function of the foot and absence of recurrent plantar ulcerous defects in the long term is the result of a multidisciplinary team approach to the treatment of these patients. An ambulatory patient is assigned a package of therapeutic measures to prepare for the surgery. After the intervention the patient is compulsory for outpatient treatment in diabetic foot department for further monitoring and rehabilitation. Reconstructive surgery on the foot in patients with diabetic osteoarthropathy under the joint treatment of the patient by the team of specialists (endocrinologist, surgeon, orthopedist) leads to the restoration of the support function of the foot, which enables a full adaptation to the patient's daily life.

**Key words:** diabetic osteoarthropathy, Charcot foot, diabetic foot syndrome, neuropathic form, diabetes mellitus, surgery

### Введение

Стопа Шарко (диабетическая остеоартропатия (ДОАП)) – позднее осложнение сахарного диабета (СД). Распространенность его не превышает 1 % [1, 2]. Для ДОАП характерна безболевая прогрессирующая деструкция одного или нескольких суставов стопы на фоне нейропатии. Обычно пусковым фактором ДОАП является мелкая, не замеченная пациентом механическая травма. Незначительное по силе внешнее воздействие приводит к переломам костей, подвывихам и вывихам в суставах. Ситуация усугубляется

отсутствием болевой чувствительности. Пациент продолжает опираться на поврежденную конечность, что приводит к вовлечению в процесс новых костей и суставов. Развиваются остеохондральная фрагментация и выраженные дегенеративные изменения в скелете. В тяжелых случаях возможна полная утрата опорной функции стопы, что может потребовать выполнения высокой ампутации. Помимо травмы, любой воспалительный процесс в костно-суставном аппарате стоп (например, длительно существующая трофическая язва, осложнившаяся остеомиелитом

подлежащей кости), протекающий на фоне нейропатии, может привести к развитию ДООП за счет усиления кровотока на фоне воспаления.

В клинической картине стопы Шарко выделяют острую и хроническую стадии. **Острая стадия** характеризуется преобладанием воспалительных процессов в ответ на имеющееся повреждение. При осмотре выявляются отек и гипертермия пораженной конечности. Гипертермия является маркером протекающего деструктивно-воспалительного процесса. Как правило, локальная температура пораженной конечности на 2–5 °С выше, чем контралатеральной. Деформация стопы определяется локализацией и длительностью процесса. Для **хронической стадии** характерны сформировавшаяся деформация стопы при отсутствии отека и гипертермии пораженной конечности.

Диагноз ДООП устанавливается на основании характерных данных анамнеза, жалоб и клинической картины (гипертермия, деформация, отек пораженной конечности), результатов инструментальных и лабораторных методов исследования. В типичных случаях диагноз ДООП не вызывает затруднений.

Основными целями лечения ДООП являются остановка прогрессирования деструктивных процессов в костно-суставном аппарате стопы, сохранение ее опорной функции и предотвращение развития дальнейшей деформации и травматизации. Для достижения поставленных целей применяются методы максимальной разгрузки пораженной конечности – наложение индивидуальной разгрузочной повязки (ИРП) или использование ортопедического аппарата (ортеза). Имобилизацию конечности необходимо начинать как можно раньше. При наличии клинической картины, соответствующей острой стадии стопы Шарко (отек, гипертермия стопы), и отсутствии инструментального подтверждения (рентген-негативная стадия, невозможность проведения магнитно-резонансной томографии) лечебная тактика должна быть такой же, как при установленном диагнозе остеоартропатии.

Помимо консервативной терапии существует хирургический метод лечения ДООП. Показаниями к проведению оперативных реконструктивных вмешательств на стопе являются неэффективность консервативных методов лечения, которая проявляется рецидивирующими плантарными язвенными дефектами; выраженная деформация стопы, нарушающая ее опорную функцию; локализация повреждения, потенциально способствующая развитию плантарных язвенных дефектов (вовлечение в процесс межфаланговых и плюснефаланговых суставов, поражение тарзометатарзальных суставов); вовлечение голеностопного сустава. Вид и объем операции определяются локализацией процесса и тяжестью поражения. Реконструкция, как правило, выполняется ортопедом-травматологом. Целью хирургического вмешательства при ДООП яв-

ляется создание стабильности суставов посредством артрореза и устранение деформаций, способствующих развитию длительно незаживающих язвенных дефектов. При этом все проявления инфекционных процессов должны быть купированы [2].

Представляем клинические примеры хирургического лечения ДООП у больных, наблюдавшихся в отделении диабетической стопы ГБУЗ «Эндокринологический диспансер Департамента здравоохранения г. Москвы».

### Клиническое наблюдение 1

**Пациентка Б.**, 51 год, почтальон по профессии, обратилась в отделение диабетической стопы 25.10.2013 с жалобами на чувство онемения в нижних конечностях по типу «носков», выраженную деформацию стопы и наличие длительно незаживающего язвенного дефекта на подошвенной поверхности правой стопы.

Данные анамнеза: вышеперечисленные жалобы беспокоят с января 2013 г., когда появились отек и деформация правой стопы. Язвенный дефект на подошвенной поверхности образовался в начале сентября 2013 г.

СД 2-го типа выявлен в мае 2013 г., сразу назначена инсулинотерапия. Гликированный гемоглобин от 02.10.2013 – 4,5 %. В 2011 г. диагностирована нефропатия на стадии протеинурии (хроническая болезнь почек (ХБП) II стадии). В 2013 г. – диабетическая препролиферативная ретинопатия. Гипертоническая болезнь с 1993 г. В течение нескольких лет отмечалась железодефицитная анемия.

**Местный статус при поступлении.** Стопы теплые на ощупь. Пульсация на артериях стопы удовлетворительная. Правая стопа деформирована по типу «стопы-качалки»; она теплее, чем левая: температура правой стопы – 36,8 °С, левой – 33,1 °С (разница 3,7 °С). На подошвенной поверхности правой стопы в проекции предплюсны язвенный дефект размером 36 × 23 мм с окружающим гиперкератозом, незначительным отделяемым серозного характера. Дном раны являются мягкие ткани. Клинических признаков остеомиелита нет (рис. 1).

**Местный неврологический статус.** Выявлено отсутствие всех видов чувствительности: болевой, температурной, тактильной, вибрационной, а также коленных и ахилловых сухожильных рефлексов.

На основании жалоб, данных анамнеза, клинического осмотра, рентгенологического исследования установлен диагноз: СД 2-го типа. Целевые показатели гликированного гемоглобина < 7 %. Осложнения: диабетическая микроангиопатия; диабетическая нефропатия на стадии протеинурии (ХБП II стадии). Диабетическая периферическая полинейропатия, сенсорная форма, дистальный тип. Синдром диабетической стопы, нейропатическая форма. Нейроостеоартропатия правой стопы, острая стадия. Язвенный дефект правой стопы II степени по Вагне-

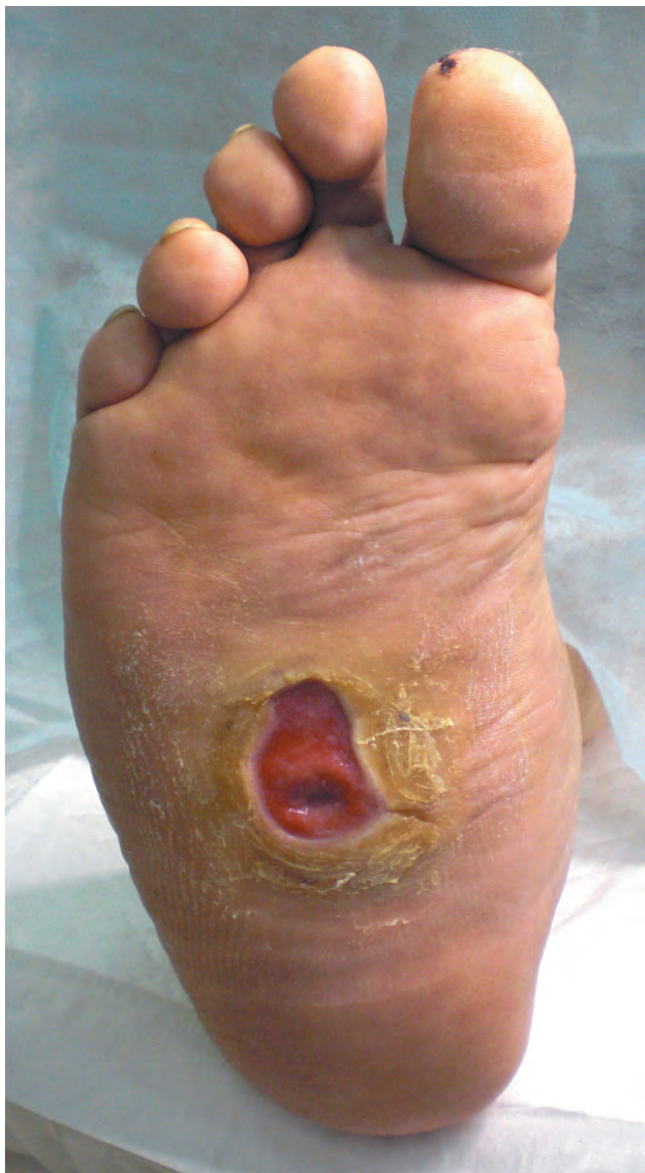

Рис. 1. Внешний вид правой стопы больной Б. Язвенный дефект на фоне ДООП в острой стадии

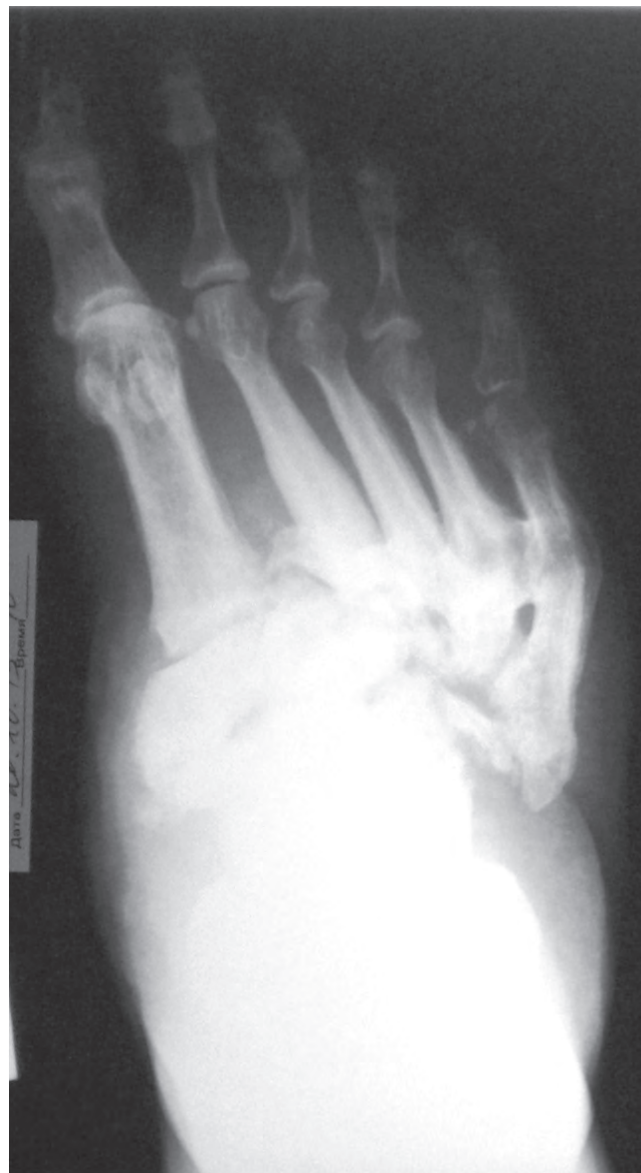

Рис. 2. Рентгенограмма правой стопы больной Б. (20.10.2013) в прямой проекции (пояснение в тексте)

ру (IIВ степени по классификации Техасского университета).

Сопутствующие заболевания: гипертоническая болезнь II стадии, 2-й степени, риск 4; хроническая железодефицитная анемия средней степени тяжести.

В отделении диабетической стопы были рекомендованы разгрузка пораженной конечности с помощью ИРП, перевязки с антимикробными мазями и абсорбирующими покрытиями. Проведен курс антибактериальной терапии согласно результатам бактериологического исследования. Пациентка выполняла все рекомендации врача. Ходила в ИРП с помощью костылей, что позволило обеспечить максимальную разгрузку правой нижней конечности. На фоне проводимой терапии отмечена положительная динамика: уменьшение отека, сокращение

размера язвенного дефекта до  $9 \times 6$  мм. Учитывая сохраняющееся поражение кожных покровов, рентгенологическую картину деформации скелета стопы, деструкции и нарушения целостности оснований плюсневых костей и костей предплюсны с остеохондральной фрагментацией и дезорганизацией суставного аппарата стопы (рис. 2), для определения дальнейшей тактики лечения больная была направлена на консультацию к хирургу и ортопеду отделения гнойной хирургии. Было принято совместное решение о проведении реконструктивной операции на правой стопе в плановом порядке.

В марте 2014 г. выполнена операция: резекция костей предплюсны правой стопы с экзостозэктомией, погружной остеосинтез костей стопы позиционными винтами (рис. 3, 4).

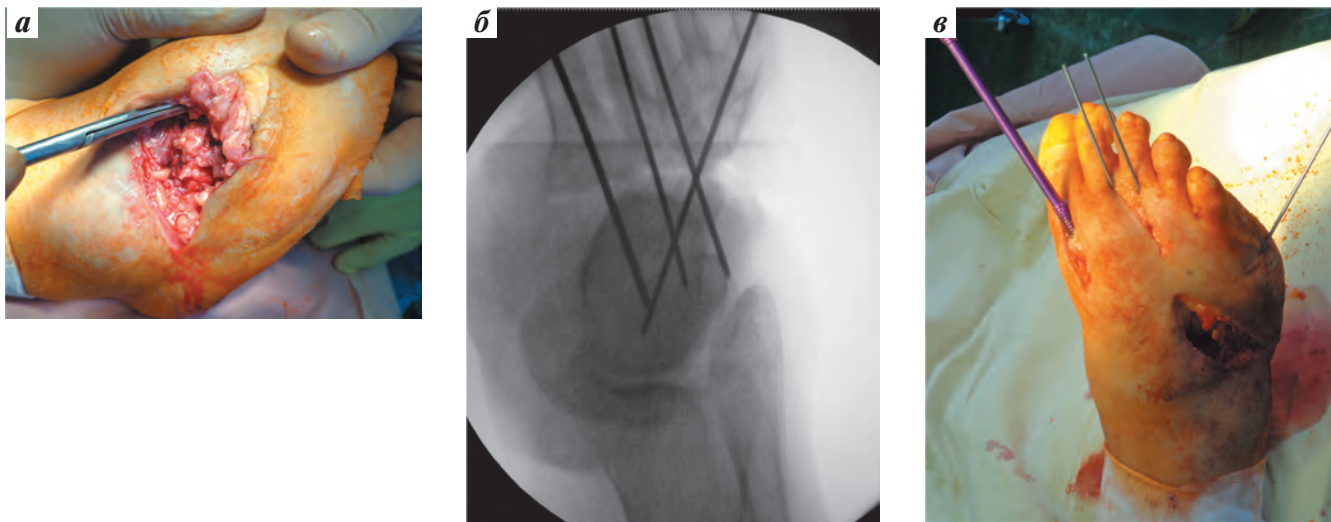


Рис. 3. Этапы хирургического вмешательства: а – момент выделения скелета среднего отдела стопы; б – предварительная репозиция и фиксация среднего отдела стопы спицами; в – этап окончательного остеосинтеза костей стопы позиционными винтами

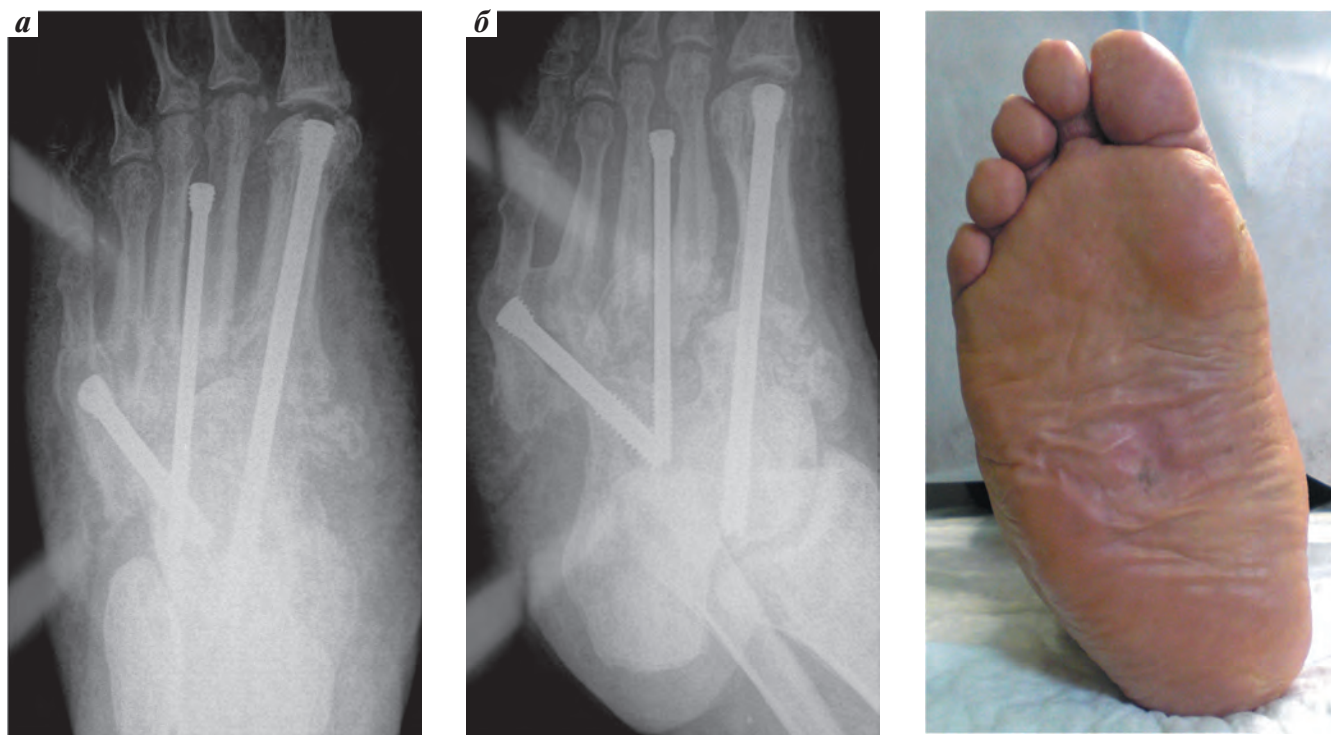


Рис. 4. Рентгенограмма правой стопы больной Б. после погружного металлоостеосинтеза 3 позиционными винтами: а – прямая проекция; б – косая проекция

Рис. 5. Внешний вид правой стопы больной Б. через 18 мес после операции

Послеоперационный период протекал без осложнений. В течение 3 мес соблюдался режим разгрузки с помощью костылей и ИРП. Через 3 мес больная перешла на сложную ортопедическую обувь. Период наблюдения составил 18 мес. Рецидивов язвенных дефектов и прогрессирования деформации правой стопы нет. Опорная функция стопы сохранена полностью (рис. 5).

#### Клиническое наблюдение 2

**Пациентка П.,** 58 лет, домохозяйка, обратилась в отделение диабетической стопы в середине июля 2011 г. с жалобами на отек, покраснение левой стопы и нижней трети голени.

Данные анамнеза: вышеперечисленные жалобы беспокоят с мая 2011 г., когда появились отек и гиперемия левой стопы и голени.

СД 2-го типа выявлен в 2001 г. Инсулинотерапия назначена в декабре 2006 г. В 2007 г. диагностирована диабетическая нефропатия на стадии протеинурии (ХБП II стадии), в 2011 г. — диабетическая непролиферативная ретинопатия, глаукома. Сопутствующие заболевания: постинфарктный кардиосклероз неизвестной давности, гипертоническая болезнь, хроническая венозная недостаточность, лимфостаз.

**Местный статус при поступлении.** Стопы теплые на ощупь. Пульсация на артериях стопы удовлетворительная. Температура левой стопы — 35,9 °С, правой — 29,4 °С (разница 6,5 °С). Левая стопа и голень отечные. Нарушений целостности кожных покровов не выявлено.

**Местный неврологический статус.** Отсутствие всех видов чувствительности (болевой, температурной, тактильной, вибрационной), а также коленных и ахилловых сухожильных рефлексов.

На рентгенограмме от 14.07.2011 наблюдались признаки остеолизиса и остеопении костей предплюсны, переломы клиновидных костей (рис. 6).

На основании жалоб, данных анамнеза, клинического осмотра, рентгенологического исследования установлен диагноз: СД 2-го типа. Целевые показатели гликированного гемоглобина < 7,5 %. Осложнения: диабетическая микроангиопатия; диабетическая непролиферативная

ретинопатия. Диабетическая нефропатия на стадии протеинурии (ХБП II стадии). Диабетическая макроангиопатия. Ишемическая болезнь сердца. Постинфарктный кардиосклероз (неизвестной давности). Диабетическая периферическая полинейропатия, сенсомоторная форма, дистальный тип. Синдром диабетической стопы, нейропатическая форма. Нейроостеоартропатия левой стопы, острая стадия.

Сопутствующие заболевания: гипертоническая болезнь III стадии, 2-й степени риск сердечно-сосудистых осложнений высокий; глаукома; экзогенно-конституциональное ожирение II степени.

В отделении диабетической стопы рекомендовано соблюдение режима разгрузки при помощи ИРП. Однако больная не соблюдала рекомендации по назначенному режиму разгрузки, ходила с полной нагрузкой на пораженную конечность. При динамическом наблюдении через 3 мес отмечена отрицательная динамика (рис. 7). На рентгенограммах от 06.10.2011: подвывих в тарзотатарзальных суставах, субхондральная фрагментация и остеолизис оснований плюсневых костей и костей предплюсны с наличием периостальной реакции.

Впоследствии пациентка не являлась на контрольные осмотры в течение 14 мес. На очередном приеме в середине ноября 2013 г. было отмечено зна-

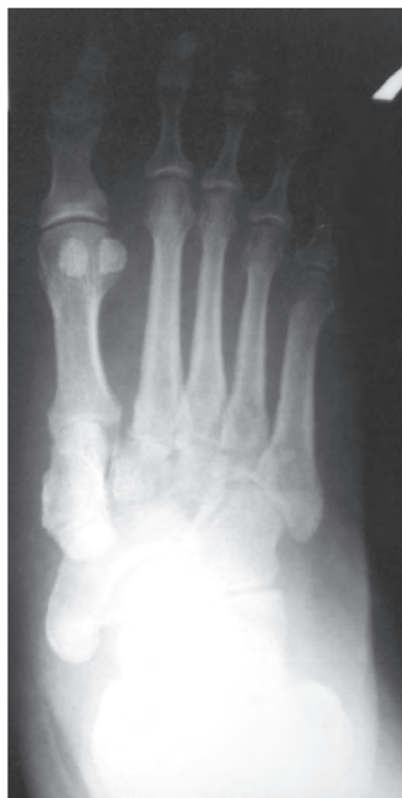

Рис. 6. Рентгенограмма левой стопы больной П. (14.07.2011), прямая проекция. Остеолизис, остеопения костей предплюсны, переломы клиновидных костей, остеохондральная фрагментация оснований II и III плюсневых костей

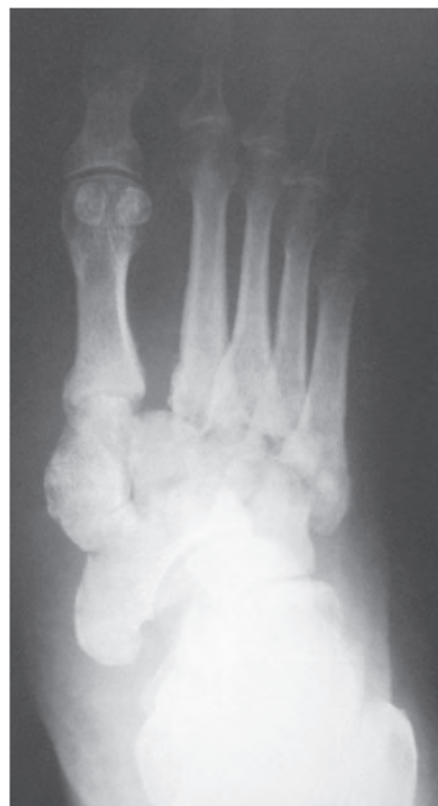
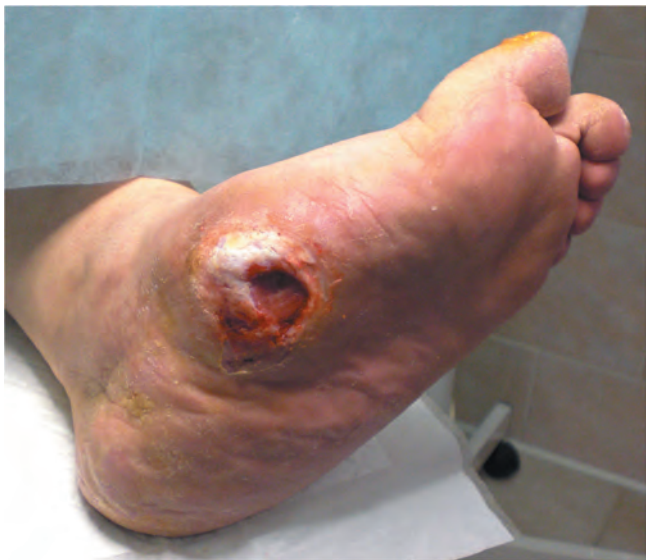
Рис. 7. Рентгенограмма левой стопы больной П. (06.10.2011), прямая проекция (пояснение в тексте)



**Рис. 8.** Внешний вид левой стопы больной П. (ноябрь 2013 г.). Синдром диабетической стопы, нейропатическая форма. Нейроостеоартропатия левой стопы, острая стадия. Язвенный дефект левой стопы II степени по Вагнеру (IIB степени по классификации Техасского университета)

чительное ухудшение состояния: сформировалась плоско-вальгусная деформация левой стопы, образовался язвенный дефект размером  $30 \times 19$  мм с выраженным окружающим гиперкератозом на подошвенной поверхности, в проекции тарзометатарзальных сочленений (рис. 8).

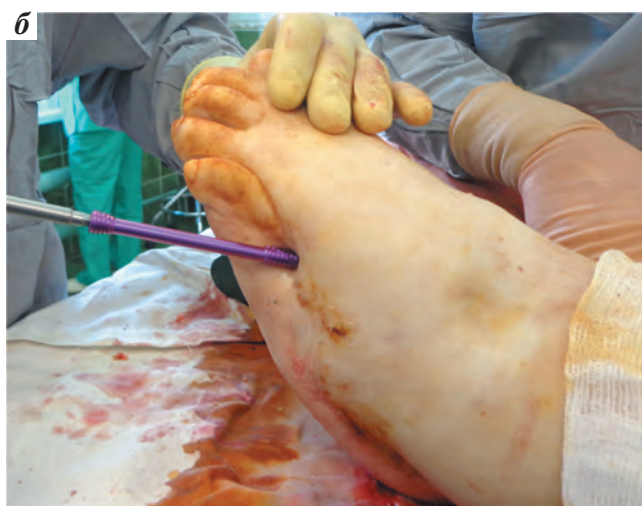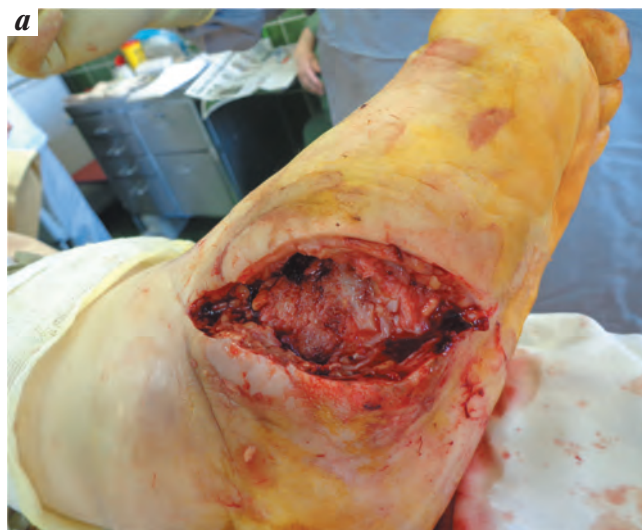В отделении диабетической стопы была изготовлена ИРП для разгрузки конечности, назначено местное лечение с антимикробными мазями и абсорбирующими покрытиями. Проводился курс антимикробной терапии согласно результатам бактериологического анализа.

Следует отметить, что больная постоянно нарушала рекомендации: не соблюдала режим разгрузки и кратность приема антибактериальных препаратов, не производила перевязки вовремя. Несмотря на комплекс лечебных мероприятий, состояние пациентки ухудшилось, продолжали нарастать отек и экссудация из раны. В связи с этим больная была направлена в отделение гнойной хирургии ГКБ № 13 для дальнейшего лечения. Было принято решение о выполнении реконструктивной операции на левой стопе.

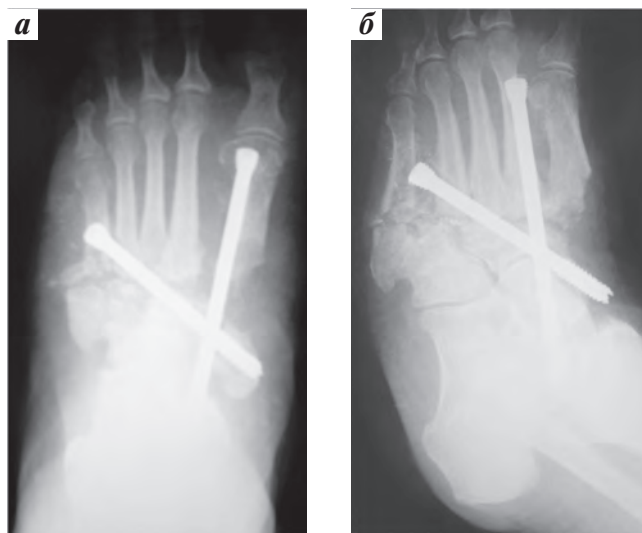
26.02.2014 выполнено иссечение раны с резекцией части сустава Лисфранка и фиксация 2 позиционными винтами I и V плюсневых костей (рис. 9, 10).

Отсроченный послеоперационный период осложнился септической нестабильностью диагонального винта, и 19.04.2014 выполнено удаление металлофиксаторов; потери коррекции стопы в дальнейшем отмечено не было (рис. 11).

После выписки из стационара дальнейшее лечение проводилось в амбулаторном режиме в отделении диа-



**Рис. 9.** Этапы хирургического вмешательства: а — момент выделения скелета среднего отдела стопы; б — этап остеосинтеза костей стопы 2 позиционными винтами



**Рис. 10.** Рентгенограммы левой стопы больной П. после операции: а — прямая проекция; б — косая проекция

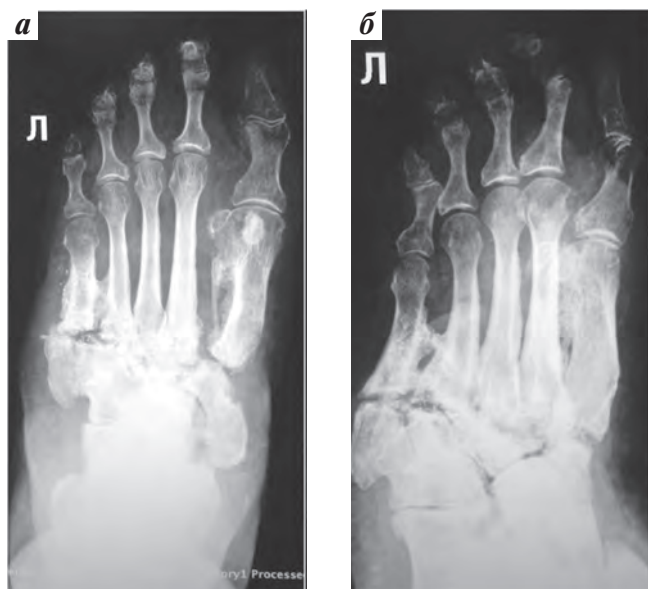


Рис. 11. Рентгенограммы левой стопы больной П. через 6 мес после удаления металлофиксаторов: а – прямая проекция; б – косая проекция

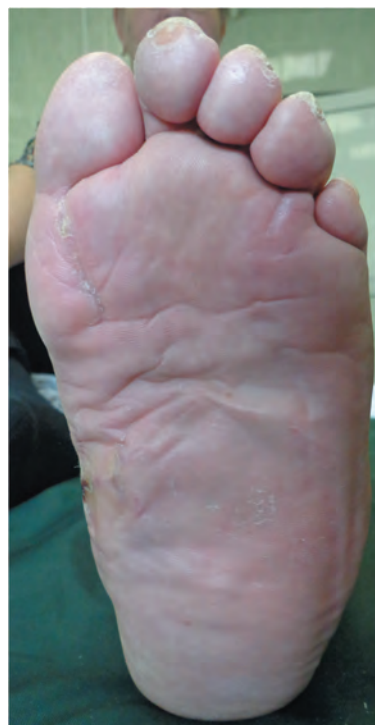

Рис. 13. Внешний вид стопы через 18 мес после операции

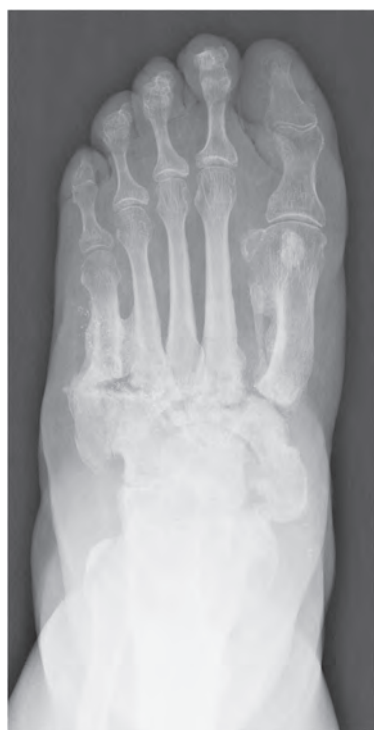

Рис. 12. Рентгенограмма левой стопы больной П. через 18 мес после операции. Прямая проекция (пояснения в тексте)

бетической стопы. Был назначен курс антибактериальной терапии, продолжен режим разгрузки в жестком ортезе. С декабря 2014 г. пациентка ходит в индивидуальной сложной ортопедической обуви. Период наблюдения после реконструкции левой стопы составил 18 мес. Рентгенологически отмечены сращение и перестройка в костях предплюсны и основаниях плюсневых костей;

массивные костные разрастания в области диафизов IV–V плюсневых костей с образованием «костных мостиков», а также деформация I плюсневой кости за счет периостальных разрастаний (рис. 12). Рецидивов язвенных дефектов и прогрессирования деформаций левой стопы не отмечено (рис. 13).

#### Обсуждение

Представленные клинические примеры демонстрируют эффективность реконструктивных вмешательств на стопе у больных с ДООП [3, 4]. В силу наличия выраженной деформации стоп и плантарных язвенных дефектов в обоих случаях прогноз без реконструкции стопы был негативным. Следует отметить, что успешный исход, а именно восстановление опорной функции стопы и отсутствие рецидивов плантарных язвенных дефектов в течение длительного периода, явился результатом междисциплинарного командного подхода к ведению данной категории больных. В амбулаторном режиме пациенту назначается комплекс лечебных мероприятий для подготовки к операции. После вмешательства больной в обязательном порядке должен быть направлен на амбулаторное лечение в отделение диабетической стопы для дальнейшего мониторинга и реабилитации. При этом в первом клиническом случае ситуация при первичном обращении была более тяжелой. Однако полное соблюдение предписанного режима пациенткой позволило достичь благоприятного результата без развития

осложнений. Несмотря на то, что во втором клиническом примере ситуация при первичном обращении была более благоприятной, послеоперационный период осложнился инфицированием металлоконструкции и ее отторжением. Вероятнее всего, подобная ситуация возникла из-за несоблюдения пациенткой режима разгрузки и приема антибактериальных средств. Это привело к тому, что оперативное вмешательство выполнялось

в условиях наличия инфицированной раны на стопе. В этой связи необходимо отметить важную роль самого пациента – как полноценного члена команды.

Таким образом, реконструктивные операции на стопе у больных с ДООП при совместном ведении пациента командой специалистов (эндокринолог, хирург, ортопед) приводят к восстановлению опорной функции стопы, что дает возможность полноценной адаптации больного к повседневной жизни.

## ЛИТЕРАТУРА / REFERENCES

1. Международное соглашение по диабетической стопе. М.: Берг, 1999. [*The International Agreement on Diabetic Foot. Moscow: Berg, 1999. (In Russ.)*].
2. Frykberg R. Charcot foot: an update on pathogenesis and management. In: *The foot in diabetes*. Eds. by A.J. Boulton, H. Connor, P. Cavanagh. 3<sup>rd</sup> ed. Chichester, U.K.: John Wiley Sons, 2000. Pp. 235–61.
3. Obolenskiy V.N., Leval P.S., Ermolova D.A., Protsko V.G. Diabetic foot syndrome: our approach to the treatment of the patients. *Wound Med* 2014;2(4):30–6.
4. Obolenskiy V.N., Protsko V.G., Komelyagina E.Yu. et al. The choice of organ-sparing surgical method in patients with surgical complications of the neuropathic form of the diabetic foot syndrome. Abstracts of 7<sup>th</sup> International Symposium on the Diabetic Foot, 2015. P7.06.