

## Использование системы лечения ран отрицательным давлением у пациентов с осложненной костной травмой

К.Н. Сергеев, А.В. Жаглин

Центральная клиническая больница № 1 Научного клинического центра ОАО «РЖД»;  
Россия, 123567, Москва, Волоколамское шоссе, 84

Контакты: Константин Николаевич Сергеев 89104559645@mail.ru

В статье представлен успешный опыт комплексного многоэтапного хирургического лечения тяжелого открытого оскольчатого перелома плечевой кости с обширной отслойкой и размозжением мягких тканей верхней конечности. Особое внимание уделено подходам к проведению этапных хирургических обработок и подготовки раны к пластическому закрытию, современным методам лечения, включающим терапию отрицательным давлением (negative pressure wound therapy – NPWT), обработку раны пульсирующей струей жидкости, использование атравматичных средств для местного лечения раны. Весь комплекс предложенных в работе хирургических и консервативных приемов позволил добиться перевода раневого процесса из осложненного в нормальный, репозиции и закрытия области перелома полноценными мягкими тканями, полностью ликвидировать обширную рану верхней конечности в функционально активной области в большей степени за счет окружающих местных тканей, достичь хорошего функционального и косметического эффекта.

**Ключевые слова:** открытый оскольчатый перелом плечевой кости, компартмент-синдром, травматическая отслойка кожи и мягких тканей, вакуум-терапия (терапия отрицательным давлением), пластика раны местными тканями, аутодермопластика, хирургическое лечение, обработка раны пульсирующей струей жидкости

### The use of the negative pressure wound therapy system for patients with complicated bone injuries

K.N. Sergeev, A.V. Zhaglin

Central Clinical Hospital No. 1 of the Research Clinical Center of RZhD JSC; 84 Volokolamskoye Highway, Moscow, 123567, Russia

The article presents a successful experience of complex multi-stage surgical treatment of a severe open comminuted fracture of the humerus with large detachment and crushing of the soft tissues of the upper limb. Special attention was paid to approaches to performance of staged surgical treatment and preparation of the wound to plastic closing, state-of-art treatment methods that include negative pressure wound therapy (NPWT), treatment of wounds with a "pulsating liquid jet", use of noninvasive means for the topical treatment of wounds. The whole complex of the proposed surgical and conservative methods allowed transferring of the wound process from the complicated to the normal category, reposition and closing of the fracture area with fully functional soft tissues, complete elimination of the extensive injury of the upper extremity in a functionally active region, to a greater extent at the expense of local surrounding tissues, as well as achievement of the good functional and cosmetic effect.

**Key words:** open comminuted fracture of the humerus, compartment syndrome, traumatic detachment of the skin and soft tissues, vacuum therapy (negative pressure therapy), plastic repair of wound with local tissues, autodermoplasty, surgical treatment, wound treatment with a pulsating liquid jet

#### Введение

Тенденция увеличения травматизма по данным зарегистрированных обращений за последние 10 лет показывает, что этот класс болезней является существенным фактором, оказывающим негативное влияние на состояние здоровья трудоспособного населения. По данным ВОЗ, травмы в структуре общей заболеваемости занимают 3-е место после заболеваний органов дыхания и кровообращения. За последние годы отмечается как динамика роста общего травматизма трудоспособного населения, так и рост показателя временной нетрудоспособности и первичной инвалидности. Открытые повреждения конечностей в структуре травматизма занимают 3-е место, составляя до 18,4 % от общего числа всех травм, и представляют значи-

тельные трудности при комплексном лечении, а также нередко приводят к осложненному процессу восстановления. Результат лечения открытых переломов костей конечностей во многом зависит от правильной оценки состояния мягких тканей в ране и аккуратного обращения с ними во время первичной и повторных хирургических обработок. В связи с чем именно данный вид повреждений требует применения интерактивного протокола лечения, каждый этап в котором должен быть тщательно продуман. Владение методиками оценки закрытых и открытых повреждений конечностей и внедрение в практику современных методов лечения позволяют достигнуть неосложненного заживления, максимального восстановления функции и сокращения сроков лечения больных с открытой

травмой конечностей [1]. Одним из современных и эффективных методов лечения при открытых повреждениях конечностей, позволяющих одновременно бережно относиться к мягким тканям раны и сепарировать костные отломки от окружающей среды, является вакуум-терапия. Правильное применение вакуум-ассистированных повязок позволяет значительно сократить сроки и экономические затраты при лечении данной категории больных [2, 3].

Кроме того, в практической деятельности оперирующего травматолога-ортопеда довольно часто могут встречаться и послеоперационные гнойные осложнения, требующие открытого ведения ран. Увеличение частоты осложненного послеоперационного течения травм конечностей, вероятнее всего, связано с ростом количества сложных травматолого-ортопедических хирургических вмешательств и изменением взглядов на наличие сопутствующих заболеваний. Так, например, возраст старше 90 лет, наличие тяжелой сопутствующей патологии (периферическая сосудистая недостаточность, сахарный диабет, гипертоническая болезнь и др.) в современной оперативной травматологии перестали быть противопоказаниями для хирургического лечения, вследствие чего увеличивается и риск послеоперационных гнойных осложнений. В данных ситуациях применение вакуум-терапии также является важным компонентом комплексного лечения.

Заметим, что основные положительные эффекты, возникающие при использовании NPWT (negative pressure wound therapy — лечение ран отрицательным давлением), влияющие на процесс заживления раны, это:

1) активная эвакуация раневого отделяемого, в том числе продуктов распада матриксной металлопротеиназы, замедляющих заживление раны;

2) контролируемое поддержание и сохранение влажной раневой среды, стимулирующей ангиогенез, усиливающей фибринолиз и способствующей функционированию факторов роста;

3) прогрессивное снижение бактериальной обсемененности тканей раны;

4) разрешение локального интерстициального отека поврежденных тканей, снижение межклеточного давления, усиление местного лимфообращения и транскапиллярного транспорта, что в результате улучшает раневую среду и трофику тканей, увеличивает скорость формирования молодой грануляционной ткани, а улучшение перфузии раневого ложа дополнительно способствует деконтаминации раны;

5) механическая микродеформация клеток, которая ведет к ускорению их репликации, в результате чего стимулируется ангиогенез и рост грануляционной ткани [1, 4–6].

Все описанные эффекты направлены на ускорение заживления раны и перевода ее в случае развития гнойных осложнений в неосложненное течение, а по-

тому применение вакуумных систем в комплексном лечении открытой травмы конечностей считаем оправданным.

За 2014 г. в отделении травматологии ЦКБ №1 НКЦ ОАО «РЖД» пролечено 12 больных с обширными посттравматическими дефектами мягких тканей с применением аппарата медицинского вакуума S 042 NPWT VivanoTec® (Hartmann, Германия) и стерильных одно-разовых наборов VivanoMed® Foam Kit (S, M, L) в рекомендованных комбинациях. Механизм и энергия травматического агента, фоновые и основные заболевания, а также сроки начала лечения с использованием вакуумной технологии Vivano® были различны, при этом после начала терапии у всех больных отмечалась положительная динамика со стороны раневого процесса, сокращение сроков лечения и, как итог, полное заживление раны и восстановление функции конечности. В настоящее время в отделении применяется протокол ведения больных травматологического профиля с использованием вакуумной технологии Vivano®. Вакуум применяется при обширных ранах конечностей травматической этиологии с осложненным заживлением дефектов мягких тканей на фоне переломов верхних и нижних конечностей. Используемая нами тактика ведения подобных больных представлена в следующем клиническом наблюдении.

*Больной Т., 28 лет, травма в результате ДТП: водитель мотоцикла не справился с управлением, во время маневра произошло падение на полотно автотрассы. Левая верхняя конечность больного попала под колесо параллельно движущегося грузовика.*

*Бригадой скорой медицинской помощи на месте ДТП выполнена остановка продолжающегося кровотечения, адекватное обезболивание и шинирование травмированного сегмента. Больной доставлен в приемное отделение травматологии по месту ДТП. При поступлении осмотрен дежурными специалистами, выполнено рентгенологическое исследование (рис. 1).*

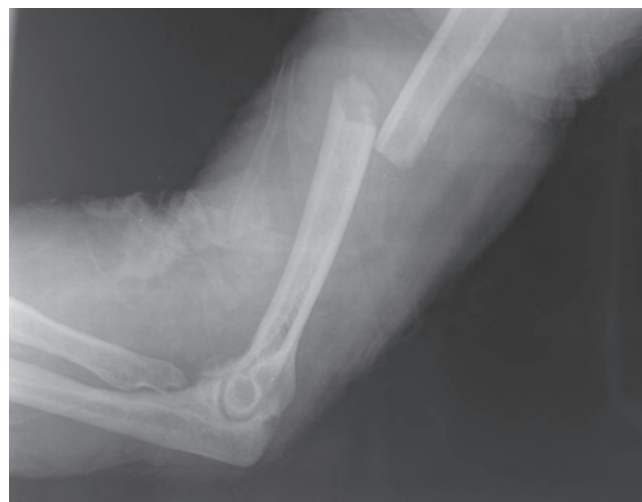

Рис. 1. Рентгенограмма левой плечевой кости при поступлении

В асептических условиях транспортная иммобилизация снята, произведена ревизия раны: рана левой верхней конечности от средней трети плеча до средней трети предплечья с циркулярной отслойкой кожи. Дном раны являются мышцы передненаружной и передневнутренней поверхностей плеча и предплечья, отмечается травматическое вскрытие фасциальных футляров, признаков продолжающегося кровотечения не выявлено. По данным рентгенографии диагностирован оскольчатый перелом средней трети плечевой кости. В условиях операционной выполнена первичная хирургическая обработка раны, послойное ушивание с глухим закрытием кожи несмотря на обширность и тяжесть повреждения мягких тканей конечности. Наложена задняя глубокая гипсовая лонгета, назначена антибактериальная и симптоматическая терапия. После операции в течение первых суток усиливался болевой синдром и отек пораженного сегмента, появилась синюшность краев ушитой раны. Для дальнейшего лечения больной направлен в травматологическое отделение ЦКБ №1 НКЦ ОАО «РЖД».

В лабораторных показателях при поступлении больного обращает на себя внимание повышение уровня миоглобина до 408 нг/мл (норма до 30 нг/мл), снижение уровня гемоглобина до 106 г/л, лейкоцитоз до  $10,7 \times 10^9$ /л, скорость оседания эритроцитов (СОЭ) 2 мм.

При поступлении в травматологическое отделение состояние мягких тканей пораженной конечности расценено как развивающийся компартмент-синдром на фоне открытого оскольчатого перелома средней трети левой плечевой кости и инфицированной ушитой обширной травматической раны левого плеча и предплечья. По срочным показаниям выполнена хирургическая обработка раны левой верхней конечности (рис. 2). Выполнено снятие лигатур с раны и ушитых фасциальных футляров, забор биоматериала для качественного и количественного микробиологического исследования, иссечение нежизнеспособных, разможенных тканей с последующей обработкой раневой поверхности «пульсирующей струей жидкости», стабилизация перелома интрамедуллярным блокированным штифтом без сверливания канала (рис. 3). На завершающем этапе данного хирургического вмешательства начата терапия отрицательным давлением (NPWT) с использованием

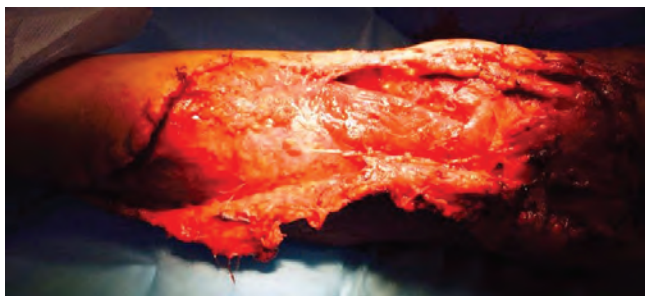

Рис. 2. Состояние мягких тканей после снятия лигатур

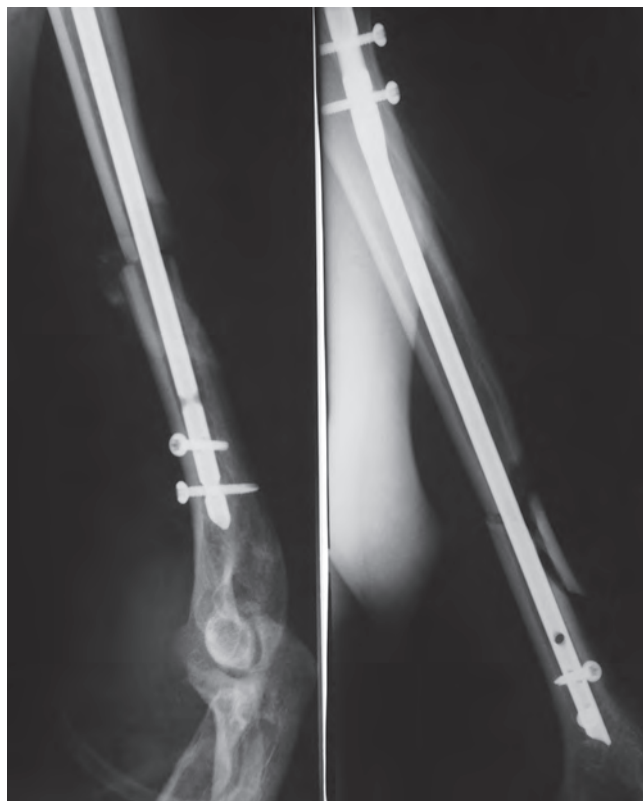

Рис. 3. Интрамедуллярный остеосинтез левой плечевой кости после репозиции

стерильных одноразовых наборов VivanoMed® Foam Kit (L) в постоянном режиме 120 мм рт. ст., аппаратом S 042 NPWT/Vivano Tec®.

Учитывая обширность раны, циркулярность отслойки кожных покровов, неровность раневых краев с глубокими подкожными карманами, для адекватного лечения методом отрицательного давления дополнительно к основному комплекту набора VivanoMed® Foam Kit (L) были применены стерильные марлевые салфетки Telasorb®, которыми тампонировались труднодоступные раневые зоны. Кожные края раны эластически адаптированы методом «шнуровки» ниппельным жгутом, подшитым к коже.

С момента поступления в отделение больному одновременно с хирургическим этапом начат курс консервативного лечения компартмент-синдрома (актовегин, трентал, циннаризин) и эмпирическая антибактериальная терапия (цефтриаксон), адекватное обезболивание, умеренная терапевтическая седация.

По результатам бактериологического исследования выделено *Staphylococcus epidermidis*  $1 \times 10^7$ , *Staphylococcus haemolyticus*  $1 \times 10^6$ , *Enterococcus faecalis*  $1 \times 10^3$ . Учитывая результаты антибиотикоуязвимости микроорганизмов, выполнена смена антибактериальной терапии на ванкомицин 1,0 внутривенно 2 раза в сутки.

Экспозиция вакуумной терапии на первом этапе лечения, учитывая обильность серозно-геморрагического раневого отделяемого до 800,0 мл, составила 48 ч.

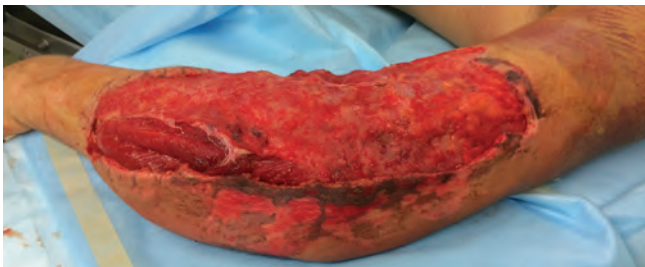


Рис. 4. Состояние раны в момент ревизии после первого этапа лечения NPWT

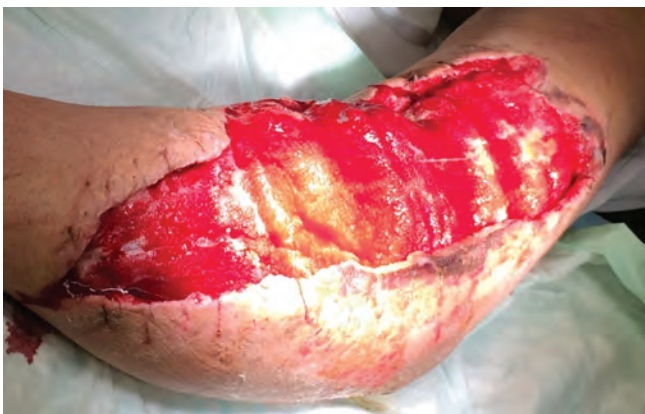

Рис. 5. Общий вид раны, 2-е сутки вакуум-терапии

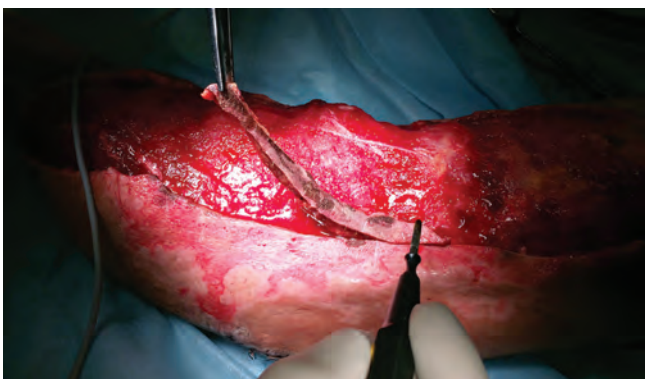

Рис. 6. Экономное иссечение нежизнеспособных тканей

Через 2 сут после хирургической обработки в условиях операционной под сочетанной анестезией вакуумная повязка снята, адаптационные эластические «шнурочные» швы удалены, выполнена ревизия подкожных карманов (рис. 4, 5). Произведен забор раневого отделяемого с целью динамического микробиологического мониторинга. При ревизии раны и подкожных карманов выявлены краевые некрозы отслоенной кожи от 0,5 до 1,5 см на протяжении 10,0 см. Выполнено экономное иссечение нежизнеспособных тканей (рис. 6). На заключительном этапе операции произведена обработка раны пульсирующей струей жидкости (рис. 7).

На 5-е сутки после повторной хирургической обработки и вакуум-терапии в послеоперационном периоде в местном статусе отмечается положительная динамика. При осмотре поверхности раневого ложа отмече-

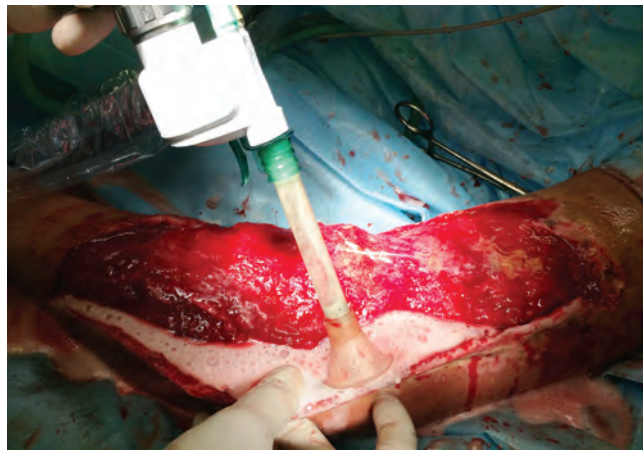


Рис. 7. Хирургическая обработка раны пульсирующей струей жидкости

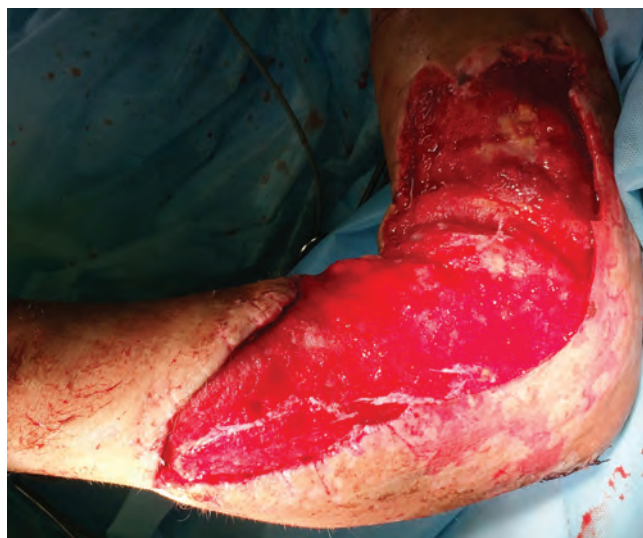

Рис. 8. Вид раны после повторной хирургической обработки, 7-е сутки вакуум-терапии

ны рост молодой грануляционной ткани, снижение отека мягких тканей, признаки жизнеспособности мышечного массива (рис. 8). По результатам контрольных микробиологических исследований роста микроорганизмов с поверхности раны и из подкожных карманов не обнаружено.

Дальнейшее течение послеоперационного периода было гладким, в ране отмечен переход во 2-ю стадию раневого процесса, что позволило следующим этапом хирургического лечения приступить к реконструктивным вмешательствам. Выполнена частичная пластика раны местными тканями методом дозированного тканевого растяжения (рис. 9). Карманы остаточной раны рыхло тампонируются стерильными марлевыми салфетками Telasorb<sup>®</sup>, ложе раны укрыто атрауматичной повязкой Atrauman<sup>®</sup> Ag.

Продолжена терапия отрицательным давлением (NPWT) с использованием стерильных одноразовых наборов VivanoMed<sup>®</sup> Foam Kit (L) в постоянном режиме 120 мм рт. ст., аппаратом S 042 NPWT/VivanoTec<sup>®</sup>.

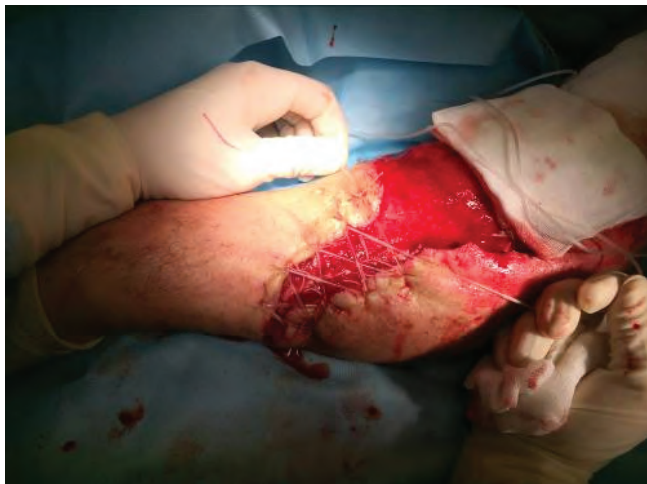

Рис. 9. Частичная пластика раны левой верхней конечности местными тканями методом дозированного тканевого растяжения

С целью местного антибактериального, анестетического эффектов и улучшения эвакуации раневого отделяемого, а также пролонгации экспозиции работы повязки VivanoMed® Foam Kit к системе добавлены 2 санационных порта с дозированным введением в повязку с заданной скоростью по перфузору многокомпонентного физиологического раствора (рингер), местного анестетика (наропин), антибактериального препарата (ванкомицин). Экспозиция вакуумной терапии на 2-м этапе лечения, учитывая снижение объема раневого отделяемого до 200,0 мл, подключение дополнительных санационных портов, применение атравматического раневого покрытия Atrauman® Ag составила 96 ч. Скорость поступления поликомпонентного раствора по перфузору в повязку составляла 6–10 мл/ч. Применение дополнительного введения комплекса анестетического, антибактериального и физиологического растворов улучшило переносимость NPWT больным и пролонгировало работу повязки.

Послеоперационный период протекал гладко как в общем, так и в местном статусе. По результатам бактериологического исследования роста микроорганизмов из раны левой верхней конечности не выявлено. В лабораторных анализах отмечено снижение значений миоглобина до 202 нг/мл, (гемоглобин 105 г/л, лейкоциты  $9,6 \times 10^9$ /л, СОЭ 37 мм). В общем состоянии больного — без клинически значимых отклонений. В связи с чем решено следующим этапом хирургического лечения выполнить частичную пластику раны местными тканями, а на остаточную рану наложить адаптационные швы для ликвидации раневого дефекта методом дозированного тканевого растяжения. При ревизии раны после снятия вакуумной повязки отмечено: отсутствие возникновения свежих краевых некрозов, регресс отека мягких тканей, дно раны на всем протяжении ложа, включая карманы, выслано свежей грануляционной тканью, края раны хорошо сближаются, что делает возможным этапные реконструктивные вмешательства (рис. 10).

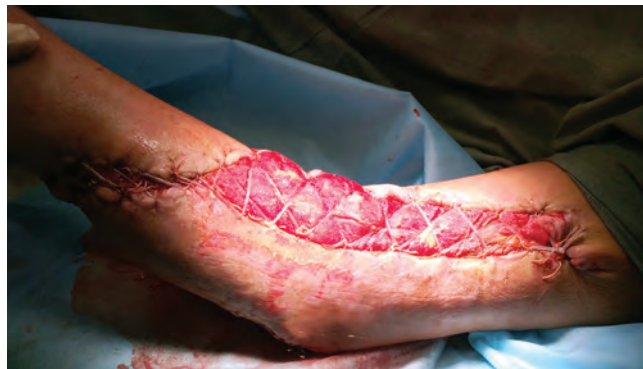

Рис. 10. Вид раны после снятия NPWT-повязки и частичной пластики раны местными тканями

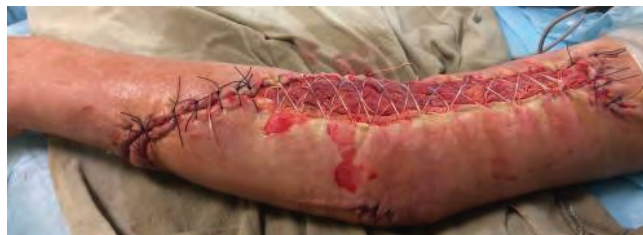

Рис. 11. Вид раны на одном из реконструктивных этапов лечения. Рана на 85 % укрыта полноценными местными тканями

При следующей смене вакуумной повязки произвели повторную хирургическую обработку раны, взяли материал для проведения микробиологических исследований, обработали рану пульсирующей струей жидкости, края раны повторно мобилизовали и сблизили, что позволило дополнительно уменьшить площадь раневой поверхности за счет местных тканей (рис. 11). Ложе раны укрыли атравматическим покрытием Atrauman® Ag. NPWT на этом этапе проводили с использованием стерильных одноразовых наборов VivanoMed® Foam Kit (L) в переменном режиме 90–135 мм рт. ст., аппаратом S 042 NPWT/VivanoTec® с санационными портами контролируемого орошения раны. Экспозиция вакуумной терапии на 3-м этапе лечения, учитывая снижение объема раневого отделяемого до 50,0 мл, работы дополнительных санационных портов, применение атравматического раневого покрытия Atrauman® Ag, составила 96 ч.

При сохранении положительного течения раневого процесса решено подготовить больного для пластического закрытия раны при следующей этапной смене вакуум-ассистированной повязки. Адаптационные «шнурочные» швы восстановлены, на проксимальный и дистальный углы раневого ложа наложены дополнительные кожные швы. Продолжена NPWT. При контрольных бактериологических исследованиях раневого отделяемого роста микроорганизмов не отмечено. Экспозиция вакуумной терапии на 4-м этапе лечения, учитывая клиническую картину предыдущих этапов и положительную тенденцию раневого процесса, удовлетворительное общее состояние больного, составила 120 ч.

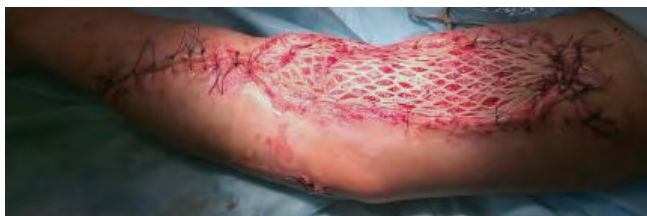

Рис. 12. Аутодермопластика остаточной раны левой верхней конечности расщепленным перфорированным трансплантатом

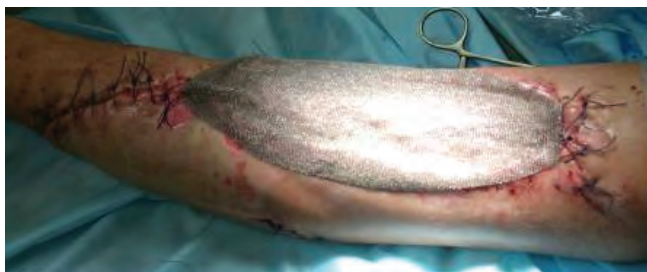

Рис. 13. Защита трансплантата атравматическим раневым покрытием Atrauman® Ag

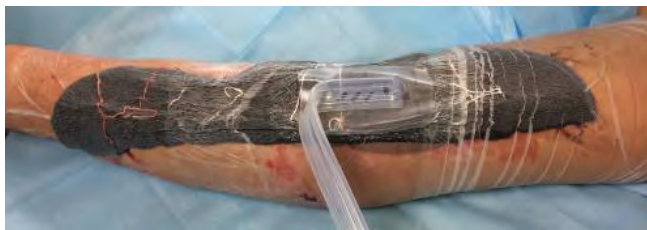

Рис. 14. Стабилизация трансплантата вакуумной повязкой VivanoMed® Foam Kit (L)

Следуя ранее выстроенному плану в условиях операционной под сочетанной анестезией, вакуумная повязка и адаптационные швы сняты, выполнена ревизия остаточной раны: рана соответствует критериям готовности к пластическому закрытию по С.Е. Attinger (2006). Выполнена подготовка раневого ложа, повторная хирургическая обработка раны и аутодермопластика расщепленным перфорированным кожным трансплантатом (рис. 12).

Для защиты и профилактики смещения трансплантата рана укрыта атравматическим раневым покрытием Atrauman® Ag (рис. 13) и стабилизирована вакуумной повязкой VivanoMed® Foam Kit (L) (рис. 14) в переменном режиме с уровнем отрицательного давления 80–120 мм рт. ст. с дополнительным орошением лоскута многокомпонентным физиологическим раствором по дополнительным санирующим портам. Экспозиция вакуум-ассистированной повязки составляла 96 ч.

При первой смене повязки после аутодермопластики расщепленным перфорированным трансплантатом и вакуум-ассистированной стабилизации отмечена хорошая фиксация трансплантата в ране (рис. 15).

Принято решение о продолжении вакуум-ассистированной терапии. При второй ревизии на 7-е сутки

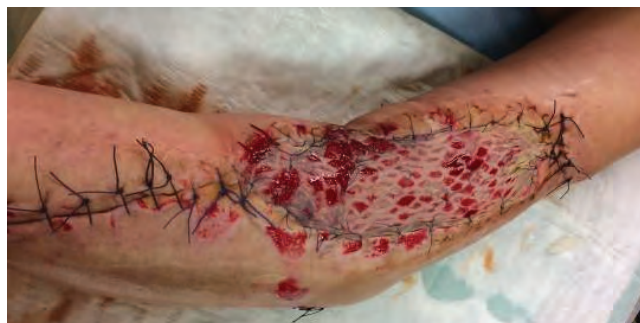

Рис. 15. Хорошая фиксация и приживление трансплантата в ране

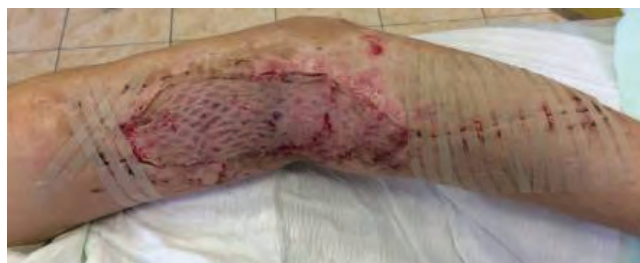

Рис. 16. Общий вид раны после снятия кожных швов

после аутодермопластики отмечена хорошая приживаемость трансплантата. Продолжено лечение атравматическими перевязочными материалами Atrauman® Ag и эластическая компрессия верхней конечности в амбулаторных условиях. Общий срок лечения составил 30 сут. Результат лечения расценен как хороший как в функциональном, так и в косметическом отношении. Вид раны после снятия кожных швов представлен на рис. 16.

Подводя итоги лечения обширного травматического повреждения мягких тканей на фоне открытого оскольчатого перелома плечевой кости, можно сделать выводы, что применение аппаратного медицинского управляемого и контролируемого вакуума позволяет: предотвратить развитие гнойных осложнений после тщательной хирургической обработки инфицированной раны, максимально сохранить жизнеспособными травматически отслоенные мягкие и покровные ткани, подготовить рану к аутодермопластике и обеспечить хороший результат приживаемости кожного трансплантата при первично интрамедулярно стабилизированном переломе плечевой кости. Данный клинический пример демонстрирует возможность применения NPWT в качестве протокола лечения травматических ран конечностей.

К основным достоинствам лечения осложненных повреждением мягких тканей переломов конечностей с применением аппарата медицинского вакуума S 042 NPWT VivanoTec и стерильных одноразовых наборов VivanoMed® Foam Kit (S, M, L) относятся: надежность аппарата S 042 NPWT/VivanoTec® и интуитивно понятный русифицированный интерфейс операционной системы, компактность и легкость аппарата, комплектация стерильных одноразовых набо-

ров VivanoMed® Foam Kit (S, M, L) «все в одном», возможность ранней активизации больного и его мобильность, длительная работа аппарата от аккумулятора (до 16 ч), широкий диапазон параметров уровня постоянного отрицательного давления, возможность программирования уровней переменного отрицательного давления, учитывая требования раневого процес-

са и задачи этапа лечения, возможность проведения длительной терапевтической сессии без смены повязки (до 72 ч) и, как следствие, снижение частоты смены повязок и риска внутрибольничной инфекции, аппаратный контроль правильности работы замкнутой системы с выведением на экран сообщений об ошибках ее функционирования.

## Л И Т Е Р А Т У Р А

1. Котельников Г.П., Миронов С.П. Травматология. Национальное руководство. М.: ГЭОТАР-Медиа, 2011. [Kotelnikov G.P., Mironov S.P. Traumatology. National Guideline. Moscow: GEOTAR-Media, 2011 (In Russ.)].
2. Оболенский В.Н., Никитин В.Г., Семенистый А.Ю. и др. Использование принципа локального отрицательного давления в лечении ран и раневой инфекции. Новые технологии и стандартизация в лечении осложненных ран. СПб.—М., 2011. С. 58–65. [Obolenskiy V.N., Nikitin V.G., Semenisty A.Y. et al. Use of the local negative pressure principle in treatment of wounds and wound infections. New technologies and standardization in treatment of complicated wounds. Saint-Petersburg, Moscow, 2011. Pp. 58–65 (In Russ.)].
3. Fleischmann W., Strecker W., Bombelli M., Kinzl L. Vacuum sealing as treatment of soft tissue damage in open fractures. *Unfallchirurg* 1993;96(9):488–92.
4. Anagnostakos K., Mosser P. Bacteria identification on NPWT foams: clinical relevance or contamination? *J Wound Care* 2012 Jul;21(7):333–4, 336–9.
5. Morykwas M., Argenta L.C., Shelton-Brown E.L., McGuirt W. Vacuum-assisted closure: a new method for wound control and treatment: animal studies and basic fundation. *Ann Plastic Surg* 1997;38(6):553–62.
6. Schintler M.V. Negative pressure therapy: theory and practice. *Diabetes Metab Res Rev* 2012 Feb;28 Suppl 1:72–7.