Морфологическая оценка эффективности применения гидрохирургической системы VersaJet® в сочетании с комбинированной антибактериальной терапией при лечении гнойно-некротических осложнений синдрома диабетической стопы с биопленочными формами бактерий

И.А. Чекмарева[1], В.А. Митиш[1, 2], О.В. Паклина[1], Л.А. Блатун[1], Ю.С. Пасхалова[1, 2], А.А. Ушаков[1], Р.П. Терехова[1], Е.Н. Гордиенко[1], С.Л. Соков[2], П.А. Муньос Сепеда[2], А.П. Качанжи[2]

[1]ФГБУ «Институт хирургии им. А.В. Вишневского» Минздрава России; Россия, 117997, Москва, ул. Большая Серпуховская, 27;
[2]ФГАОУ ВО «Российский университет дружбы народов»; Россия, 117198, Москва, ул. Миклухо-Маклая, 6

Контакты: *Ирина Александровна Чекмарева chekmareva@ixv.ru*

Представлены результаты проспективного сравнительного рандомизированного клинического, микробиологического и морфологического (электронно-микроскопического и электронно-радиоавтографического) исследования биоптатов ран 28 больных с нейропатической формой синдрома диабетической стопы (СДС), осложненного развитием гнойного процесса, до лечения, на 5-е и 10–14-е сутки лечения.

Цель работы *– изучение динамики репаративных процессов в гнойно-некротической ране при СДС.*

Обследованы 3 группы больных: 1-я – после хирургической обработки ран и местного лечения с применением мазей на полиэтиленгликолевой основе; 2-я – после хирургической обработки ран гидрохирургической системой VersaJet® и внутривенного введения системных антибактериальных препаратов, подобранных по результатам антибиотикограммы; 3-я – после хирургической обработки ран гидрохирургической системой VersaJet® и комбинированной системной антибактериальной терапии (препарат, подобранный по результатам антибиотикограммы + кларитромицин).

Показаны ультраструктура микробной биопленки, влияние антимикробных препаратов на ее деструкцию и структурно-функциональное состояние микробных популяций и клеток раны. Продемонстрирована высокая эффективность применения гидрохирургической системы VersaJet® и комбинированной системной антибактериальной терапии с включением в схему лечения кларитромицина и повязок с мазями на полиэтиленгликолевой основе при лечении гнойно-некротических ран у больных нейропатической формой СДС. Уже на 5-е сутки комплексного лечения морфологическое исследование биоптатов ран не выявило наличия биопленок как на поверхности раны, так и в глубоких ее слоях. Отсутствовали и свободные (планктонные) клетки микроорганизмов. Отмечалось эффективное очищение ран от микробного и клеточного детрита, что привело к интенсификации функциональной и пролиферативной активности клеток грануляционной ткани. Такая динамика раневого процесса практически у всех больных 3-й группы позволила провести заключительный этап лечения (пластическую реконструкцию стопы) в более короткие сроки.

Представленный для 3-й группы больных алгоритм комплексного лечения предупреждает формирование новых микробных биопленок, повышает активность системных антимикробных препаратов даже при выявлении мультирезистентных госпитальных штаммов.

Ключевые слова: *кларитромицин, микробные биопленки, ультраструктура клеток, синдром диабетической стопы, нейропатическая форма, гнойно-некротические раны, гидрохирургическая система VersaJet®, электронная микроскопия, сканирующая электронная микроскопия, электронно-радиоавтографическое исследование, мази на полиэтиленгликолевой основе*

DOI: 10.17650/2408-9613-2015-2-3-8-21

Morphological evaluation of the effectiveness of hydrosurgical system VersaJet® in conjunction with combined antibiotic therapy in the treatment of necrotic complications of diabetic foot syndrome with biofilm forms of bacteria

I.A. Chekmareva[1], V.A. Mitish[1, 2], O.V. Paklina[1], L.A. Blatun[1], Yu.S. Paskhalova[1, 2], A.A. Ushakov[1], R.P. Terekhova[1], E.N. Gordienko[1], S.L. Sokov[2], P.A. Mun'os Sepeda[2], A.P. Kachanzhi[2]

[1]A.V. Vishnevsky Institute of Surgery, Ministry of Health of Russia; 27 Bol'shaya Serpukhovskaya St., Moscow, 117997, Russia;
[2]Russian University of People»s Friendship; 6 Miklukho-Maklaya St., Moscow, 117198, Russia

The article presents the results of a prospective randomized comparative clinical, microbiological and morphological (electron microscopic and electron radioautographic) researches of biopsy material of the wounds of 28 patients with neuropathic form of diabetic foot syndrome (DFS), complicated by purulent process, before treatment, after 5 and 10–14 days of treatment.

***Objective** – to study the dynamics of reparative processes in the purulonecrotic wound in cases of diabetic foot syndrome.*
The subjects treated in this study included three groups of patients: Group 1 – after surgical treatment of wounds and topical treatment with ointments on polyethylene glycol basis; Group 2 – after surgical treatment of wounds with hydrosurgical system VersaJet® and intravenous systemic antibiotics therapy, chosen according to the results antibiogram; Group 3 – after surgical treatment of wounds with hydrosurgical system VersaJet® and combination systemic antibiotic therapy (a drug selected as a result of antibiogram plus clarithromycin).
There is shown the ultrastructure of a microbial biofilm, the effect of antimicrobial agents on its destruction and the structural and functional state of microbial populations and injury cells. The high efficiency of the hydrosurgery system VersaJet® and combined systemic antibiotic therapy with clarithromycin in the treatment regimen, and dressings with ointments on PEG basis for the treatment of purulonecrotic wounds in patients with neuropathic form of diabetic foot syndrome. Already on the 5th day of the complex wound treatment the morphological study of the biopsy materials of the wounds showed no presence of biofilms on the surface of the wound, and in its deepest layers. Free (plankton-like) cells of microorganisms were also none. Effective purification of wounds from microbial and cellular detritus was indicated that led to the intensification of the functional and proliferative activity of the cells of the granulation tissue. Such dynamics of wound process in almost all Group 3 patients allowed to conduct the final stage of treatment (plastic reconstruction of the foot) in a shorter time.
Introduced for the Group 3 of patients the algorithm of complex treatment prevents the formation of new microbial biofilms, increases the activity of systemic antimicrobials even in the identification of multiple-antibiotic resistant strains.

***Key words:** clarithromycin, microbial biofilms, cell ultrastructure, diabetic foot syndrome, neuropathic form, purulonecrotic wounds, hydrosurgery system VersaJet®, electron microscopy, scanning electron microscopy, electron radioautographic study, ointment on polyethylene glycol basis*

Актуальность

Проблема гнойно-воспалительных осложнений сахарного диабета (СД) остается актуальной для клинической хирургии. Несмотря на значительные успехи в изучении этиологии и патогенеза синдрома диабетической стопы (СДС), снижения числа пациентов с гнойно-некротическими ранами не наблюдается. Поражения нижних конечностей встречаются у 30–80 % лиц с нарушенным углеводным обменом [1–3]. При СДС имеются благоприятные условия для развития и прогрессирования хирургической инфекции [4]. Среди всех нетравматических ампутаций нижних конечностей 40–60 % производится у больных СД по причине развития гнойно-некротического процесса. Одна из проблем лечения пациентов с СДС связана с недостаточно высокой эффективностью антибактериальной терапии [5, 6].

Ведущей причиной недостаточной эффективности проводимого лечения является наличие у микроорганизмов действенных механизмов защиты от внешних повреждающих факторов, в том числе антибактериальных препаратов. В настоящее время признано, что более 90 % бактерий существуют в природных экосистемах не в виде отдельных планктонных клеток, а в виде прикрепленных к субстрату биопленок (biofilms) [7–10]. По данным американских Центров контроля и профилактики заболеваний (Centers for Disease Control and Prevention, CDC), до 65 % всех бактериальных инфекций человека протекают с образованием биопленок [11].

Биопленка – микробное сообщество, в котором клетки прикреплены к поверхности или друг к другу, заключены в матрикс синтезированных ими внеклеточных полимерных веществ и демонстрируют изменение фенотипа, выражающееся в изменении параметров роста и экспрессии специфичных генов [12]. Она формируется вследствие избыточной продукции некоторыми микроорганизмами альгината – экзополисахаридной капсулы, состоящей из D-маннуроновой и L-гиалуроновой кислот. Биопленка связывает клетки, органические и неорганические субстраты, повышает адгезию бактерий к эпителию и защищает их от воздействия антисептиков и антибиотиков. Биопленки замедляют процесс заживления ран. В биоптатах хронических ран они обнаруживаются в 60 % случаев, а в биоптатах свежих ран – только в 6 % [13]. Биопленки могут разрушаться механическим воздействием, но в течение 24 ч из оставшихся в ране колоний микроорганизмов может сформироваться новая зрелая биопленка [14]. Биопленки могут снижать чувствительность бактерий к антибактериальным средствам в 100–1000 раз [5, 6]. В составе биопленок бактерии приобретают качественно новые свойства по сравнению с микроорганизмами в планктонной форме. Поэтому в настоящее время лечение инфекций, ассоциированных с биопленками, является одной из актуальнейших проблем [6, 15].

По последним данным, макролиды (кларитромицин и азитромицин) в субингибирующих концентрациях способны снижать продукцию альгината (фактор вирулентности, обеспечивающий адгезию бактерий на биологических поверхностях) и подвижность *Pseudomonas aeruginosa* и *Proteus mirabilis*, тем самым уменьшая степень колонизации и формирования биопленок [16]. Кроме того, существует несколько групп системных антибактериальных препаратов, эффективность которых повышается при добавлении кларитромицина благодаря его способности разрушать биопленки:

1) фторхинолоны (офлоксацин, левофлоксацин);
2) гликопептиды (ванкомицин);
3) цефалоспорины (цефазолин, цефуроксим, цефотиам, цефтазидим);
4) карбапенемы (имипенем/циластатин).

Цель исследования – изучить динамику репаративных процессов в гнойно-некротических ранах больных нейропатической формой СДС при хирургической обработке гнойного очага, дополненной использованием гидрохирургической системы VersaJet® (Smith & Nephew, Великобритания), назначением в послеоперационном периоде комбинированной системной антибактериальной терапии с включением в схему лечения кларитромицина внутривенно и местного лечения ран мазями на полиэтиленгликолевой основе (Офломелид или Стелланин-ПЭГ 3 %).

Материалы и методы

Настоящая работа является проспективным сравнительным рандомизированным клиническим, микробиологическим и морфологическим исследованием результатов лечения 28 больных с нейропатической формой СДС, осложненного развитием гнойного процесса, лечившихся в отделении гнойной хирургии отдела ран и раневых инфекций Института хирургии им. А.В. Вишневского в 2012–2014 гг. Среди включенных в исследование пациентов было 12 (42,9 %) мужчин и 16 (57,1 %) женщин. Средний возраст больных составил 60,7 ± 4,2 года. Среднее значение гликированного гемоглобина при поступлении в стационар – 11,2 ± 1,2 %. II степень поражения по классификации Вагнера установлена у 3 (10,7 %) пациентов, III степень – у 18 (64,3 %), IV степень – у 7 (25,0 %) человек. Критериями исключения были: отсутствие в биоптатах ран до лечения скоплений микроорганизмов, заключенных в биопленку; СД 1-го типа; поражения 0–I и V степеней по Вагнеру; гемодинамически значимое поражение магистральных артерий нижних конечностей; острое нарушение мозгового кровообращения или острый инфаркт миокарда давностью менее 6 мес; онкологические заболевания.

Все пациенты случайным образом были разделены на 3 группы:

- 1-я группа – 9 больных (4 мужчины, 5 женщин), которым при поступлении в стационар выполняли хирургическую обработку гнойного очага традиционным способом, далее проводили местное лечение мазями на полиэтиленгликолевой основе (Офломелид или Стелланин-ПЭГ 3 %) в течение 14 сут; системная антибактериальная терапия не назначалась;
- 2-я группа – 8 больных (4 мужчины, 4 женщины). В этой группе первичную хирургическую обработку гнойного очага выполняли гидрохирургической системой VersaJet®, в послеоперационном периоде проводили системную антибактериальную терапию препаратами, подобранными по результатам антибиотикограммы, местное лечение мазями на полиэтиленгликолевой основе (Офломелид или Стелланин-ПЭГ 3 %), как и в 1-й группе, в течение 14 сут;
- 3-я группа – 11 больных (4 мужчины, 7 женщин), которым проводилось лечение, аналогичное 2-й группе, но антибактериальная терапия была комбинированной. После операции дополнительно назначали кларитромицин (500 мг 2 раза в сутки внутривенно капельно).

Длительность системной моно- или комбинированной антибактериальной терапии во всех группах не превышала 10 сут. Все антибактериальные препараты вводились внутривенно.

Протокол исследования предполагал проведение морфологического (светооптического, электронно-микроскопического и электронно-радиоавтографического) исследования и сканирующей электронной микроскопии биоптатов ран до лечения, на 5-е и 10–14-е сутки лечения. Анализ динамики течения раневого процесса проводился по клинической картине и результатам качественных и количественных микробиологических исследований, выполненных до лечения, на 5-е и 10–14-е сутки лечения.

Для радиоавтографического исследования биоптаты размером 1 мм^3 инкубировали при температуре 37 °С в среде 199, содержащей 20 мкКи/мл ^{3}Н-тимидина (удельная радиоактивность 21,6 Ки/мМ), в течение 1,5 ч. Затем материал отмывали от не включившегося предшественника холодной средой 199, фиксировали 2,5 % раствором глутарового альдегида и 1 % раствором четырехокиси осмия, обезвоживали в спиртах возрастающей концентрации и заливали в эпон-аралдит. Ультратонкие срезы (100–200 Å) просматривали в трансмиссионном (просвечивающем) режиме. Сканирующая и трансмиссионная электронная микроскопия проведена с использованием микроскопа JEM-100CX (JEOL, Япония) при ускоряющем напряжении 20 кВ для сканирующей микроскопии и 80 кВ для трансмиссионной.

Бактериологическое исследование включало проведение качественного и количественного анализа микроорганизмов в очагах инфекции стандартными методами.

Результаты и обсуждение

Во всех группах больных до лечения клиническая и гистологическая картина была типичной для гнойной длительно незаживающей раны (рис. 1).

Поверхность ран была густо инфильтрирована лейкоцитами (рис. 2*а*). Грануляции были вялыми либо полностью отсутствовали. Среди фибрина находили большое количество эритроцитов, лимфоцитов, лейкоцитов. Определялись значительные скопления вторичных лизосом, содержащих пероксидазы и металлопротеазы, что является маркером аутолиза в тканях и хронизации воспалительного процесса. Микробная обсемененность ран составляла от 10^7 до 10^8 микробных тел на 1 г ткани, что значительно превышает кри-

Рис. 1. *Местный статус больного при поступлении: гнойно-некротическая рана правой стопы (III степень по Вагнеру)*

тический уровень (10^5). Тканевая микрофлора в 60 % случаев была представлена в виде микробных ассоциаций, состоящих из 2, 3 и 4 ассоциантов, где помимо аэробных культур присутствовали и анаэробные микроорганизмы. Чаще всего регистрировались двухкомпонентные ассоциации, состоящие из *Staphylococcus* spp. и *Enterococcus* spp. либо *Staphylococcus* spp. и неферментирующих грамотрицательных бактерий. В фагосомах деструктивно измененных полиморфноядерных лейкоцитов находили микробные клетки, которые метились ^{3}H-уридином и сохраняли свою ультраструктурную организацию, что указывает на процесс незавершенного фагоцитоза (рис. 2*б*). В межклеточном пространстве среди клеточного детрита определяли микробные клетки, которые также активно включали ^{3}H-уридин (рис. 2*в*). В глубоких слоях раны и надкостнице обнаруживали скопления микроорганизмов различных размеров, заключенных в биопленку. Микробы были не только жизнеспособны (синтез РНК – метка ^{3}H-уридином), но многие из них сохраняли способность к размножению (синтез ДНК – метка ^{3}H-тимидином) (рис. 2*г*). Для того чтобы доказать присутствие именно биопленки, а не других бактериальных структур (колоний бактерий), необходимо обнаружить элементы биопленочного внеклеточного матрикса и сложные архитектурные структуры, специфичные для биопленки. Так, просвечивающая электронная микроскопия позволила исследовать форму биопленки и выявить ее сложную структурную организацию с неровными контурами, грибообразными выростами, участками уплотнения, разволокнения, хлопьевидными наслоениями. Причем зрелая биопленка имела большую толщину за счет многослойности (рис. 2*д*).

При исследовании ультратонких срезов отмечены как прямые контакты микробных клеток, так и их взаимодействие через экзополисахаридный (внеклеточный) матрикс, являющийся своеобразным слизистым «чехлом», посредством которого микробные тела механически связаны между собой и с подлежащей поверхностью.

Сканирующая электронная микроскопия показала неоднородность биопленки. Нередко массив зрелой биопленки накрывал микробные клетки сплошным слоем, однако неоднородность экзополисахаридного матрикса, синтезированного микробными клетками, в виде пор, пронизывающих биопленку, хорошо определялась (рис. 2*е*). Ряд авторов показали, что биопленки, состоящие из микроорганизмов разных таксонов (2 и более), прочнее и толще, чем биопленки, состоящие из микроорганизмов одного вида [17, 18].

В лечении гнойно-некротических осложнений СДС хирургическая обработка раны является наиболее радикальным и быстрым способом удаления некротических тканей и перевода раневого процесса из хронического «застоя» в активную фазу. Хирургическая обработка гнойного очага предполагает иссечение всех нежизнеспособных, пропитанных гноем мягких тканей и костей острым путем. При СДС мы часто наблюдаем наличие гнойных затеков по межфасциальным пространствам стопы, обработать которые радикально возможно только при нанесении дополнительных раз-

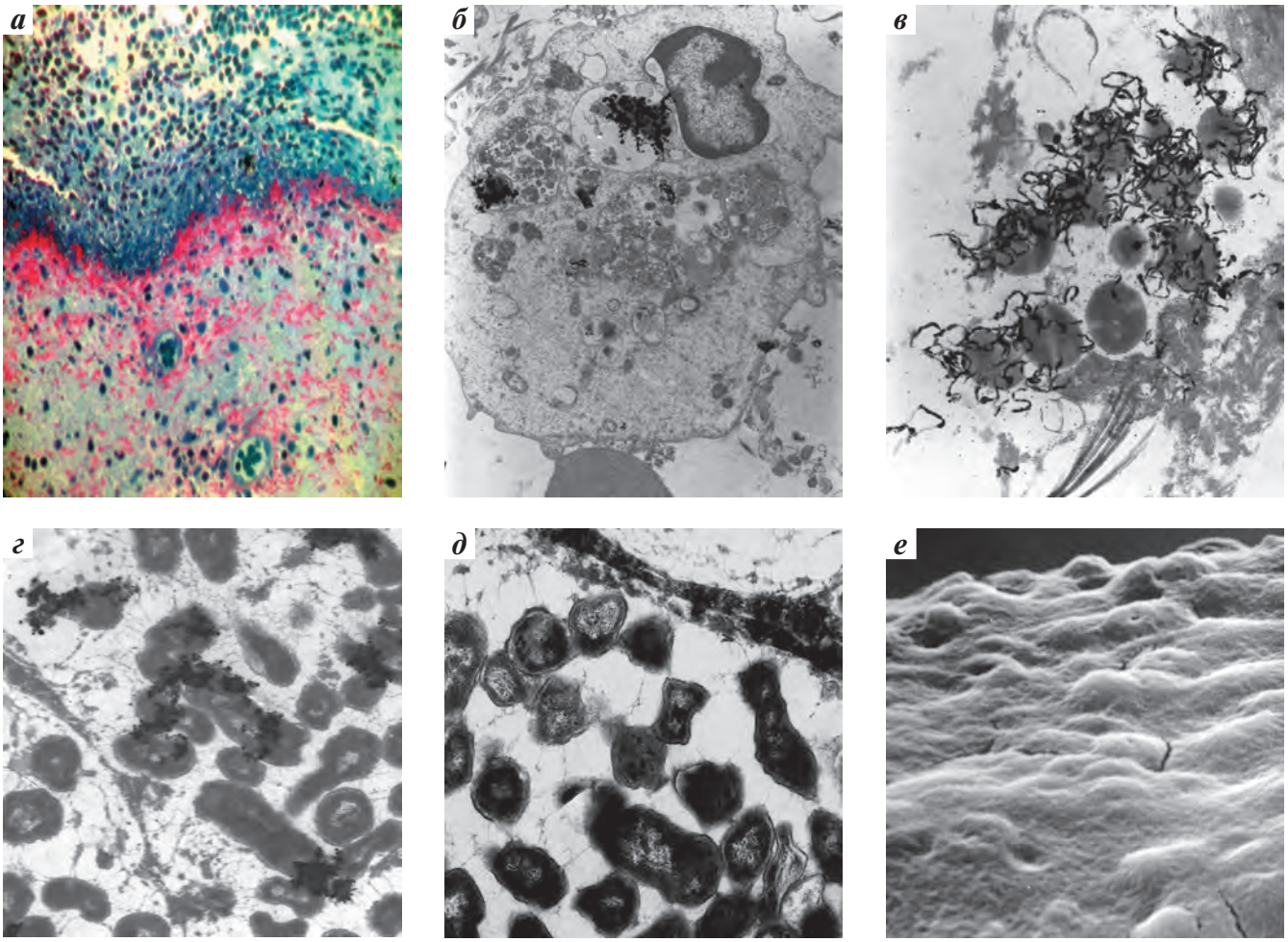

Рис. 2. *Морфологические признаки гнойных ран до лечения: а – поверхность раны густо инфильтрирована лейкоцитами (окраска метиленовым синим с фуксином, × 200); б – полиморфноядерный лейкоцит с фагоцитированными микробными клетками; метка ^{3}H-уридином – черные зерна серебра (синтез РНК) (электронограмма, × 9000); в – микробы на поверхности раны среди клеточного детрита; метка ^{3}H-уридином – черные зерна серебра (электронограмма, × 30 000); г – микробные клетки в экзополисахаридном матриксе; черные зерна серебра – синтез ДНК (электронограмма, × 30 000); д – поперечный срез зрелой многослойной биопленки (электронограмма, × 30 000); е – зрелая биопленка на надкостнице (сканирующая электронная микроскопия, × 18 000)*

резов, что приводит к уменьшению резервов «пластического материала». В последние годы в арсенале средств для хирургической обработки появилась гидрохирургическая система VersaJet®, принцип работы которой основан на том, что струя жидкости, подаваемая с высокой скоростью (до 1000 км/ч) на рану, прецизионно срезает некротизированные ткани, оставляя после себя ровную раневую поверхность. Кроме того, обработка гидрохирургическим скальпелем позволяет радикально санировать гнойные затеки без нанесения дополнительных разрезов, что, как указывалось выше, крайне актуально в условиях исходного дефицита тканей [19]. Однако радикальность хирургической обработки гнойной раны оценивается не только по внешнему виду послеоперационной раны, но и по динамике снижения микробной обсемененности и скорости перехода раневого процесса в репаративную стадию, в связи с чем в рамках данной работы было важно проанализировать эти показатели при различных вариантах хирургической обработки и дальнейшего лечения.

В 1-й группе больных на 5–7-е сутки после хирургической обработки и местного лечения мазями на полиэтиленгликолевой основе (Офломелид или Стелланин-ПЭГ 3 %) из ран по-прежнему высевались различные микроорганизмы (*P. aeruginosa*, *Acinetobacter baumannii*, *Enterococcus* spp., метициллин-резистентные *Staphylococcus aureus* и *S. epidermidis* и др.), хотя количество колоний в 1 г ткани раны снижалось с 10^8 до 10^4–10^5. Все микроорганизмы, выделяемые из ран пациентов с длительным анамнезом заболевания, чаще всего были высокорезистентными к большинству системных антибактериальных препаратов, что указывало на их госпитальную принадлежность.

При морфологическом исследовании ткань раны была несколько разрежена, инфильтрирована эритро-

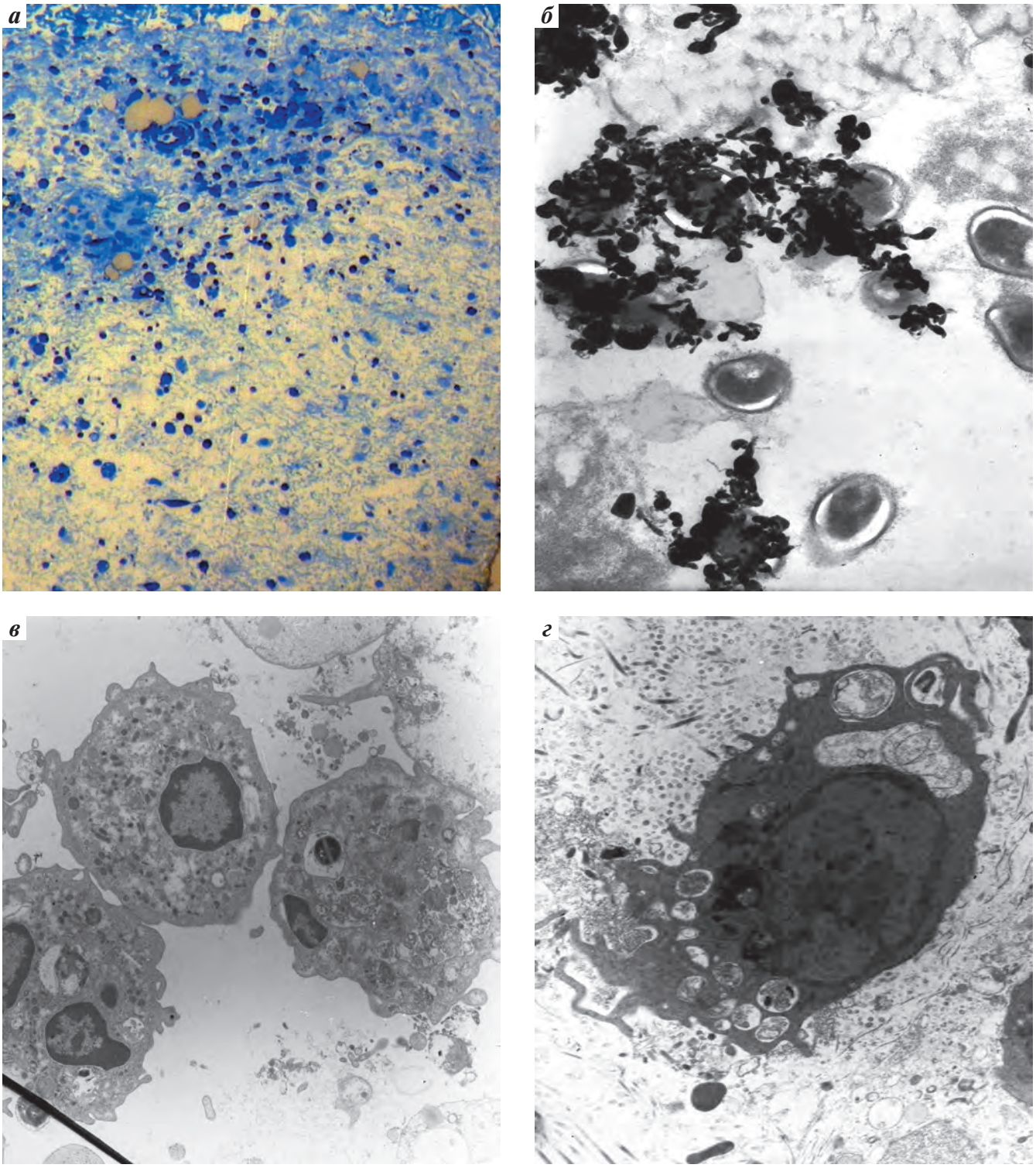

Рис. 3. *Морфологическая картина ран больных 1-й группы на 5-е сутки после хирургической обработки гнойного очага: а – поверхность раны инфильтрирована эритроцитами, нейтрофильными лейкоцитами (окраска толуидиновым синим, × 200); б – внеклеточно расположенные микробы; метка ^{3}H-уридином (× 20 000); в – полиморфноядерные лейкоциты, в цитоплазме – фагосома с микробной клеткой (× 5000); г – функционально активный макрофаг (× 6000)*

цитами, лейкоцитами, незначительным количеством макрофагов (рис. 3*а*). Нейтрофильные лейкоциты находились в состоянии высокой функциональной активности, на что указывало наличие цитоплазматических выростов, лизосом в цитоплазме, фагосом. Свободно расположенных микробов было меньше,

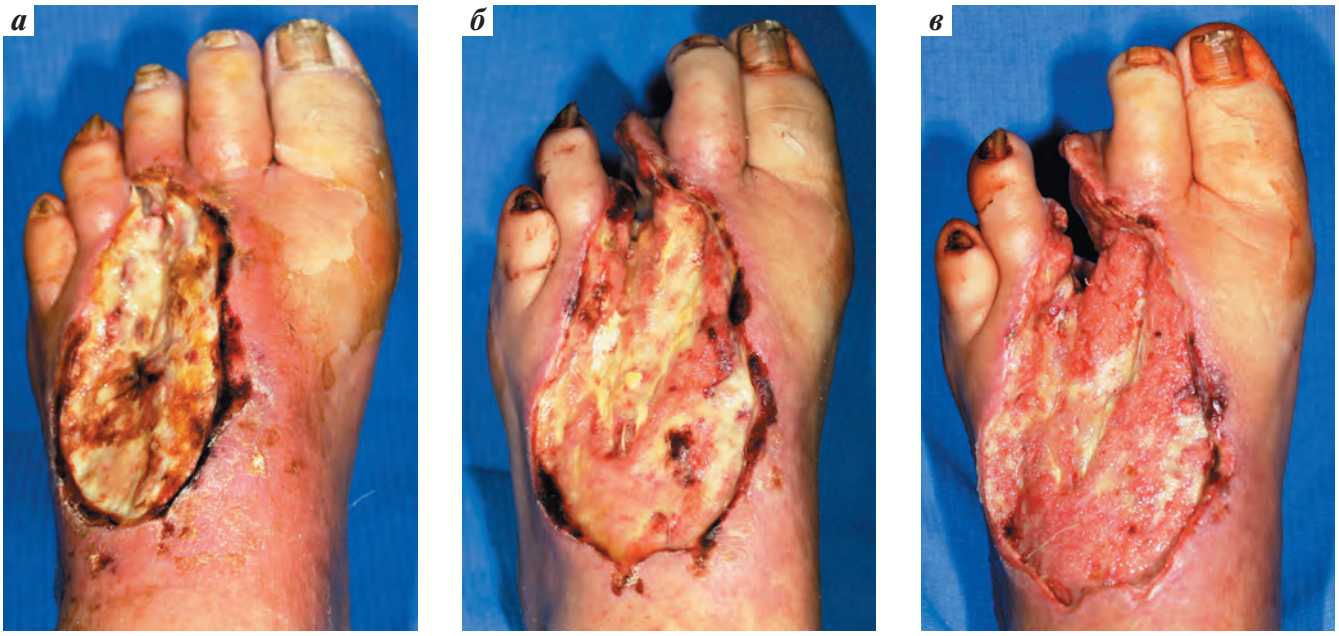

Рис. 4. *Больная А., 55 лет. СДС, нейропатическая форма. Гнойно-некротическая рана левой стопы (III степень по Вагнеру): а – местный статус при поступлении; рана выполнена некротизированными тканями, отделяемое из полости раны гнойное, обильное, без запаха, кожа вокруг отечна, гиперемирована; б – местный статус на 5-е сутки после хирургической обработки раны (в ране присутствуют участки вторичных некрозов, фибрин, отечная грануляционная ткань, отек и гиперемия кожи стопы купированы); показано проведение повторной хирургической обработки; в – местный статус на 18-е сутки после повторной хирургической обработки (23-е сутки после первичной хирургической обработки); II фаза раневого процесса, рана готова к пластическому закрытию*

чем до лечения. Многие из них активно включали ^{3}H-уридин, т.е. синтезировали РНК и были жизнеспособны (рис. 3*б*). Деструктивно измененных лейкоцитов в ране было меньше, чем до лечения. В фагоцитированных микробных клетках отсутствовала метка ^{3}H-уридином, что указывает на завершенность фагоцитоза (рис. 3*в*). В ране появились функционально активные макрофаги с крупными фагосомами с клеточным детритом и каплями липидов (рис. 3*г*). Однако при исследовании более глубоких слоев раны (в частности на фрагментах надкостницы и мышц) отмечали сохранение биопленки.

На 10–14-е сутки после первичной хирургической обработки гнойного очага микробная обсемененность ран была минимальной – не превышала 10 микробных тел в 1 г ткани раны. В поверхностных слоях ран признаки воспаления уменьшились. Количество лейкоцитов также уменьшилось, но большинство из них были в активном состоянии. Макрофагов было меньше, чем лейкоцитов, т.е. не произошло замены нейтрофильного пула мононуклеарными фагоцитами, что указывает на пролонгацию фазы воспаления. Причиной торможения процессов регенерации могут быть сохранившиеся в глубоких слоях раны отдельные колонии микроорганизмов, из которых вновь сформировались биопленки. Когда биопленки достигают определенного размера и степени зрелости, возможно отторжение биопленочных структур, в результате чего в ткани выделяются свободные (планктонные) клетки микроорганизмов. Отделившиеся микробные клетки способны через некоторое время прикрепиться к поверхности и образовать новую колонию [20, 21]. Таким образом поддерживается воспалительный процесс и формируются очаги хронической персистирующей инфекции, способствующие рецидивированию заболевания.

Замедление процессов регенерации в ране клинически выражалось в медленном образовании грануляционной ткани, фибрина на поверхности незрелых грануляций, а у 7 (77,8 %) пациентов этой группы – в появлении вторичных некрозов. В связи с этим больным пришлось выполнить повторную хирургическую обработку ран (рис. 4). У всех пациентов этой группы заключительный этап лечения – пластическая реконструкция стопы – произведен в сроки 21–28 сут от момента выполнения первичной хирургической обработки.

Во 2-й группе больным выполняли хирургическую обработку ран с помощью гидрохирургической системы VersaJet®, в послеоперационном периоде назначали системную антибактериальную терапию, подобранную по результатам антибиотикограммы, местное лечение мазями на полиэтиленгликолевой основе (Офломелид или Стелланин-ПЭГ 3 %).

На 5-е сутки после хирургической обработки аппаратом VersaJet® на поверхности ран не обнаруживались ни единичные микробы, ни их скопления. Клеточный

Рис. 5. *Вид раны правой стопы на 5-е сутки после хирургической обработки системой VersaJet® (пояснение в тексте)*

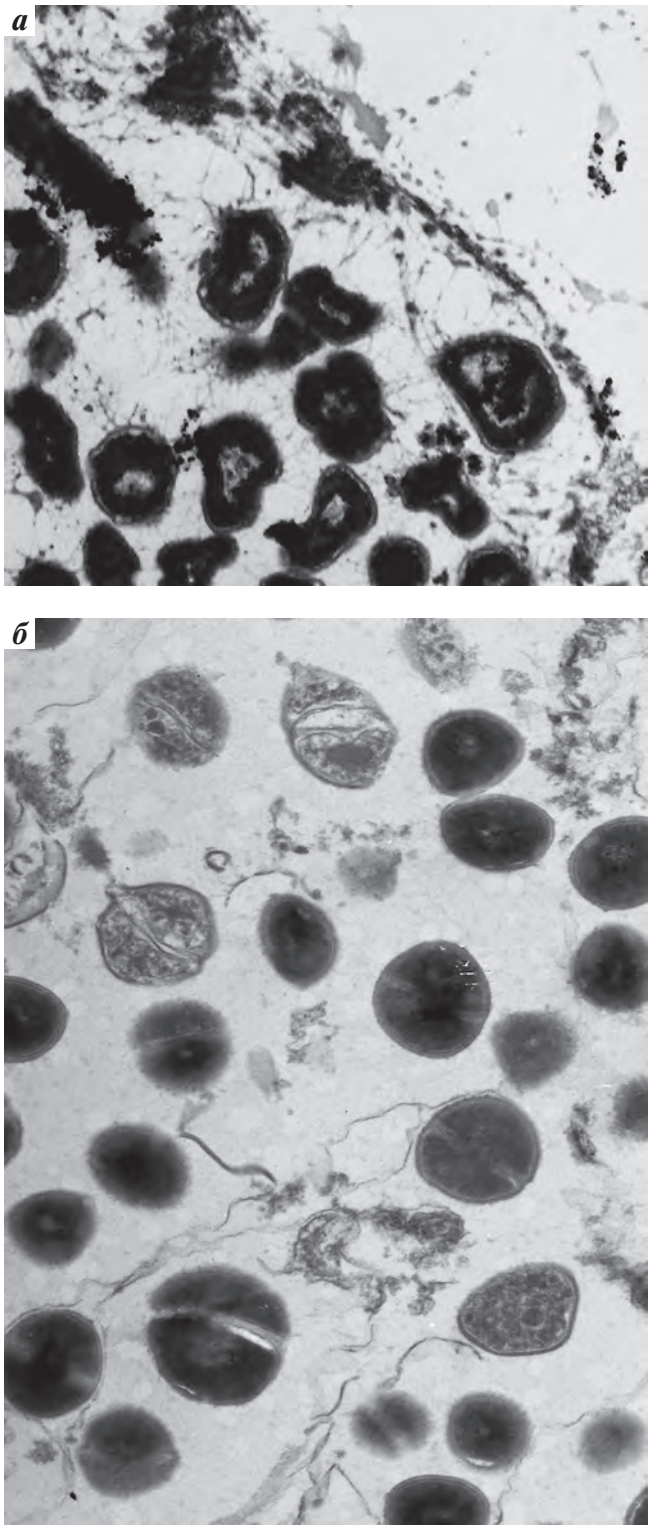

Рис. 6. *Морфологическая картина ран больных 2-й группы на 5-е сутки после хирургической обработки системой VersaJet®: а – деструкция биопленки (× 25 000); б – микробные клетки в состоянии деструкции и с сохраненной структурой среди фрагментов биопленки (× 25 000)*

детрит активно фагоцитировался макрофагами и лейкоцитами. Произошла замена нейтрофильного пула в очаге мононуклеарными фагоцитами, и процесс заживления вступил в фазу репарации. Клинически это выражалось появлением в ране грануляционной ткани, отсутствием перифокального отека и гиперемии кожи, умеренным серозным отделяемым (рис. 5).

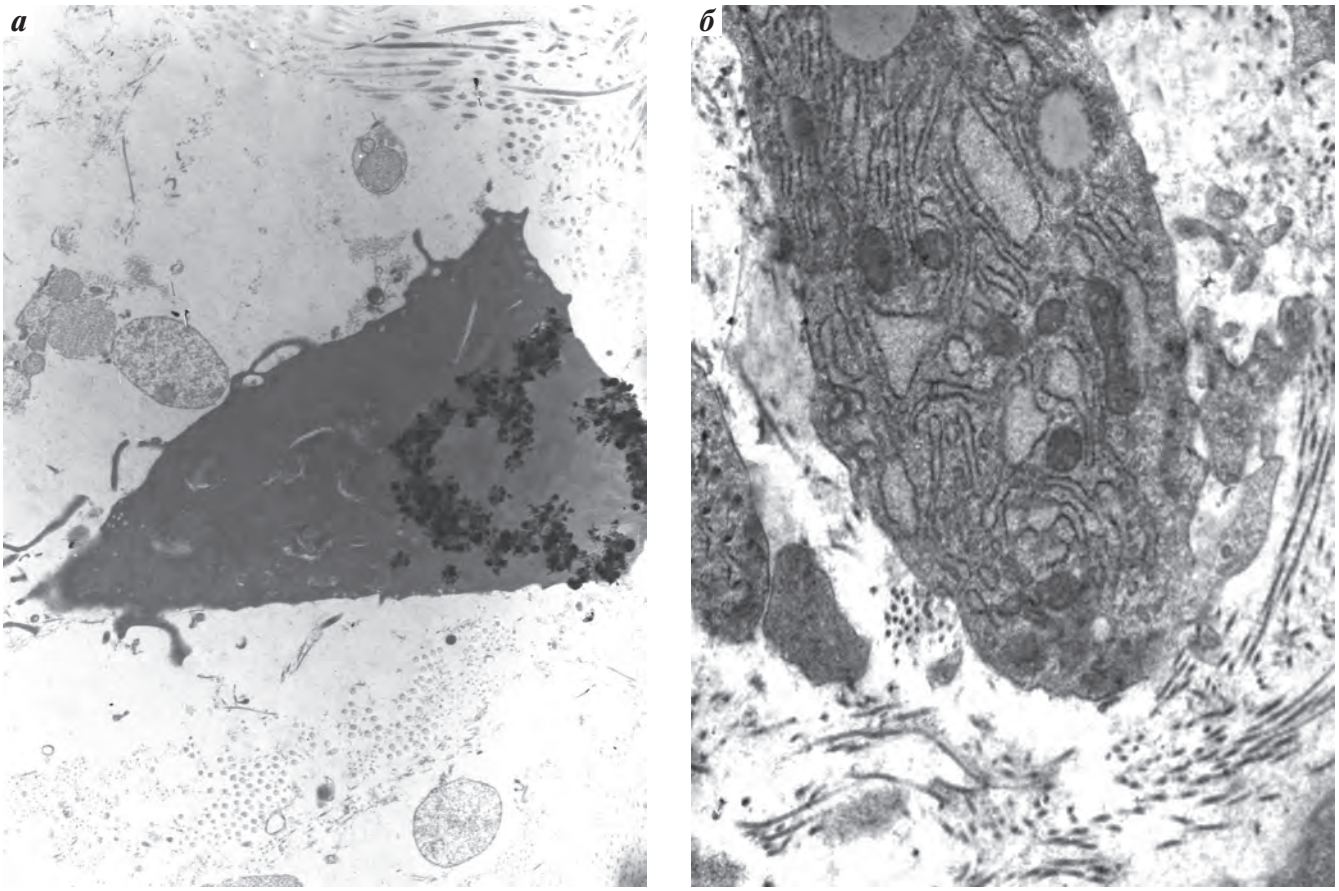

Рис. 7. *Морфологическая картина ран больных 2-й группы на 14-е сутки после хирургической обработки системой VersaJet®: а – пролиферирующий фибробласт (метка ^{3}H-тимидином, × 6000); б – функционально активный фибробласт (× 10 000)*

В эти же сроки в глубоких слоях ран биопленки претерпевали ряд изменений. Экзополисахаридный матрикс терял плотность и становился более прозрачным, менее электронно-плотным (рис. 6*а*). Нарушалась целостность биопленки – отмечали разрывы и дисперсию (выброс бактерий) в экстрацеллюлярное пространство. В глубине тканей обнаруживались свободно расположенные бактерии с фрагментами биопленки (рис. 6*б*). Количество микроорганизмов в 1 г ткани раны было на уровне 10^2–10^3. Сохранение микроорганизмов в ране на этих сроках исследования не позволяло провести окончательный этап хирургического лечения – пластическую реконструкцию стопы.

Только на 10–14-е сутки у больных 2-й группы вся раневая поверхность покрывалась здоровыми мелкозернистыми грануляциями, появлялись очаги краевой эпителизации. Основными клеточными элементами грануляционной ткани являлись фибробласты. Это были молодые, способные к пролиферации клетки с крупным ядром и несколькими ядрышками, что указывало на активное их состояние (рис. 7*а*). Среди тонких коллагеновых фибрилл находили фибробласты, способные к синтезу коллагена. Цитоплазма таких клеток была заполнена гранулярной цитоплазматической сетью с расширенным просветом, что также указывало на высокую функциональную активность фибробластов (рис. 7*б*). Наличие полноценной грануляционной ткани и краевой эпителизации свидетельствовало о переходе раневого процесса в репаративную стадию (рис. 8). Однако у 4 (50,0 %) пациентов 2-й группы возникла необходимость в проведении повторной хирургической обработки ран. Сроки выполнения пластической реконструкции стопы в этой группе варьировали от 14 до 25 сут (в среднем 18,2 ± 1,2 сут).

В 3-й группе больных проводилось такое же лечение, как во 2-й группе, но на фоне стартовой системной антибактериальной терапии такими препаратами, как ампициллин/сульбактам, ципрофлоксацин, нетилмицин, имипенем/циластатин, меропенем, пиперациллин/тазобактам, цефоперазон/сульбактам, линезолид (подобранными по результатам антибиотикограммы), дополнительно назначали кларитромицин (500 мг 2 раза в сутки внутривенно капельно).

На 5-е сутки после хирургической обработки аппаратом VersaJet® морфологическое исследование биоптатов ран не выявило наличия биопленок как

Рис. 8. *Местный статус на 14-е сутки после хирургической обработки системой VersaJet® (II фаза раневого процесса, рана готова к закрытию)*

на поверхности раны, так и в глубоких ее слоях. Отсутствовали и свободные (планктонные) клетки микроорганизмов. Это также подтверждалось результатами контрольного бактериологического исследования раневого отделяемого.

Клиническое течение раневого процесса указывало на активный рост грануляций и краевого эпителия, что подтверждалось и морфологическими данными.

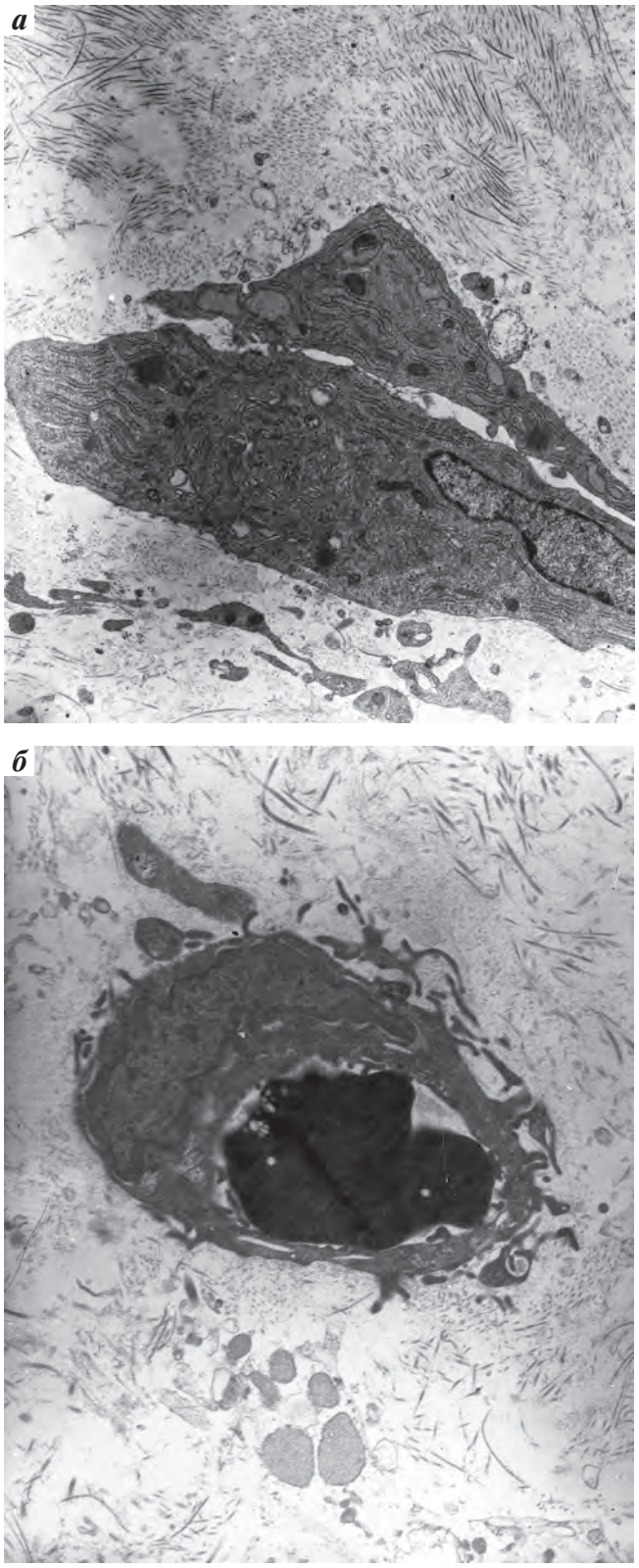

Рис. 9. *Морфологическая картина ран больных 3-й группы на 5-е сутки после хирургической обработки системой VersaJet® и комбинированной антибактериальной терапии: а – функционально активные фибробласты (× 5000); б – новообразованный капилляр грануляционной ткани (× 6000)*

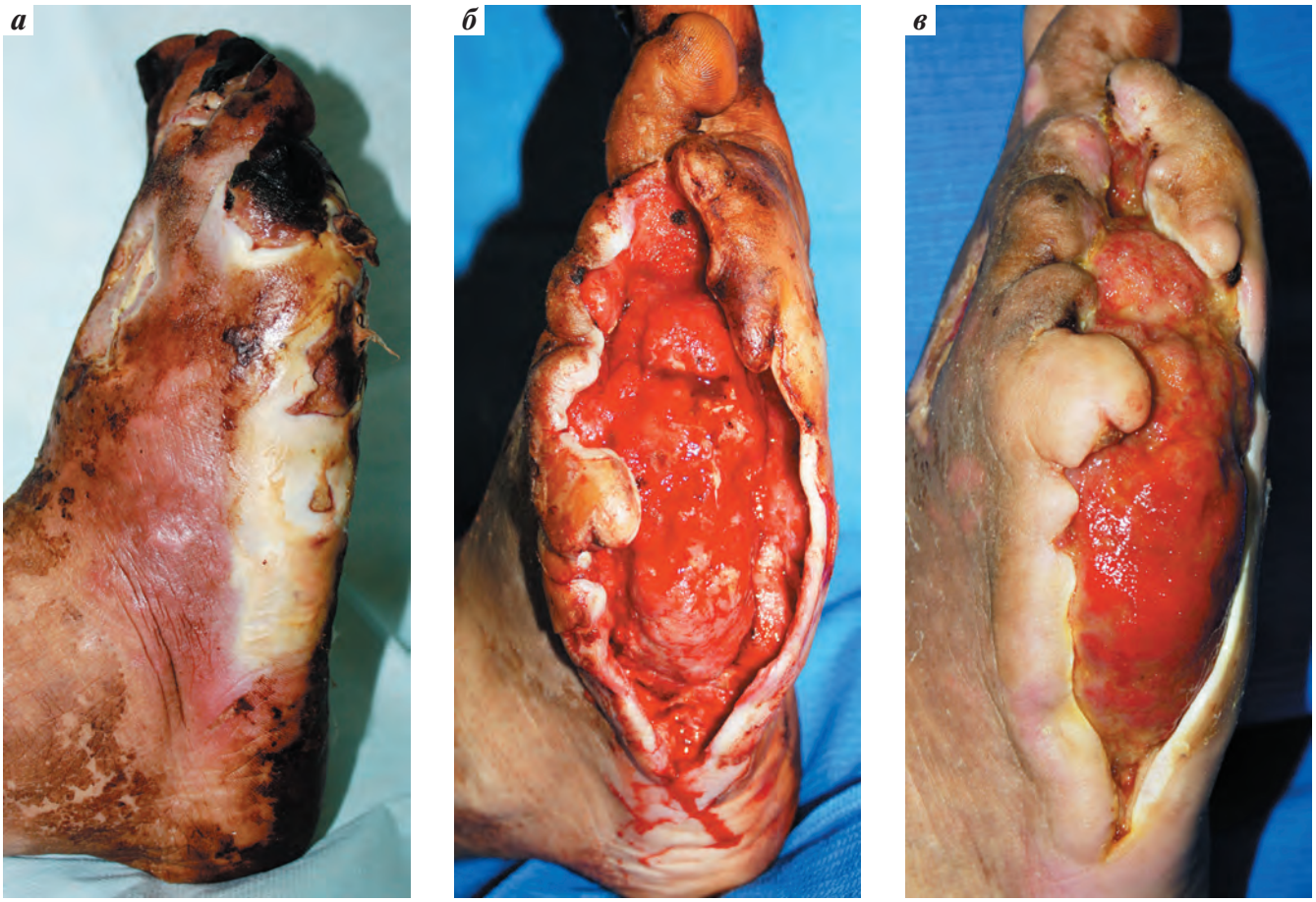

Рис. 10. *Больная К., 60 лет. СДС, нейропатическая форма. Влажная гангрена III–V пальцев, флегмона правой стопы (III степень по Вагнеру): а – местный статус при поступлении; б – местный статус на 5-е сутки после хирургической обработки гнойного очага системой VersaJet®; рана выполнена грануляционной тканью, вторичные некрозы отсутствуют; в – местный статус на 14-е сутки после хирургической обработки гнойного очага системой VersaJet®; II фаза раневого процесса, рана подготовлена к пластическому закрытию*

При электронно-микроскопическом исследовании биоптатов ран больных этой группы уже на 4–7-е сутки лечения отмечалось эффективное очищение ран от микробного и клеточного детрита, что привело к интенсификации функциональной и пролиферативной активности клеток грануляционной ткани. В ней преобладали фибробласты с хорошо развитыми гранулярной цитоплазматической сетью и комплексом Гольджи. Многие из фибробластов находились в функционально активном состоянии, следствием чего является наличие коллагенового белка, нежными волокнами которого они окружены (рис. 9*а*). Отмечали активное прорастание сосудов в грануляционную ткань (рис. 9*б*). Большое количество коллагеновых волокон, среди которых находятся фибробласты и сосуды, свидетельствует о зрелости грануляционной ткани.

У больных 3-й группы клинически мы наблюдали близкое к нормальному течение раневого процесса с переходом из I во II фазу на 10–14-е сутки (рис. 10). В данной группе потребность в повторных хирургических обработках не возникала. Пластическую реконструкцию стопы выполняли на 12–18-е сутки (в среднем через 14,5 ± 2,3 сут).

Заключение

Результаты проведенного исследования демонстрируют, что обработка гнойно-некротических ран при нейропатической форме СДС (II–IV степени по Вагнеру) с помощью гидрохирургической системы VersaJet® позволяет прецизионно удалять поврежденные и инфицированные ткани без травматизации здоровых тканевых структур. Основным принципом воздействия на биопленки является их адекватное удаление и препятствие реконструкции, поэтому хирургическая обработка гнойного очага гидрохирургическим скальпелем позволяет эффективно бороться с биопленками. Внутривенное введение кларитромицина в послеоперационном периоде повышает активность системных антимикробных препаратов даже

при выявлении мультирезистентных госпитальных штаммов.

Применение этиотропного антибактериального препарата в комбинации с кларитромицином (антибиотик из группы макролидов) является одним из перспективных методов системной антибактериальной терапии при подозрении на наличие в гнойном очаге биопленок. Изучение механизма действия кларитромицина на образование биопленки показало, что ее структура изменяется, уменьшается количество альгината, гексозы, истончается гликокаликс, тем самым усиливается проникновение антимикробного препарата [22, 23]. Таким образом, кларитромицин разрушает матрикс биопленки, облегчая доступ другим антибиотикам. Подобное лечение, действующее на структуру или функции биопленок, является более эффективным, чем стандартная антибактериальная терапия [24].

Представленная в статье стратегия хирургического лечения нейропатической формы СДС позволила у всех больных избежать генерализации инфекции, летального исхода, выполнения высокой ампутации. Пластической реконструкцией стопы завершилось лечение всех пациентов; лишь у 11 (39,3 %) человек потребовалась повторная хирургическая обработка раны. Раны после пластической реконструкции стопы зажили первичным натяжением у 26 (92,8 %) пациентов.

Высокотехнологичные методы исследования (трансмиссионная, сканирующая электронная микроскопия и электронно-микроскопическая радиоавтография) являются надежными способами подтверждения наличия микробной биопленки, оценки влияния антимикробных препаратов на структуру биопленки и структурно-функциональное состояние микробных популяций и клеток раны.

ЛИТЕРАТУРА / REFERENCES

1. Галстян Г.Р., Дедов И.И. Организация помощи больным с синдромом диабетической стопы в Российской Федерации. Сахарный диабет 2009;(1):4–7.
[*Galstyan G.R., Dedov I.I. Organization of the aid to diabetic foot syndrome patients in the Russian Federation. Sakharnyy diabet = Diabetes Mellitus 2009;(1):4–7. (In Russ.)*].
2. Дедов И.И. Сахарный диабет: развитие технологий в диагностике, лечении и профилактике (пленарная лекция). Сахарный диабет 2010;(3):6–13.
[*Dedov I.I. Diabetes mellitus: Development of diagnostic, treatment and preventive technologies (plenary lection). Sakharnyy diabet = Diabetes Mellitus 2010;(3):6–13. (In Russ.)*].
3. Митиш В.А., Пасхалова Ю.С., Махкамова Ф.Т. Оценка средней стоимости комплексного хирургического лечения нейроишемической формы синдрома диабетической стопы в рамках оказания высокотехнологичной медицинской помощи. В сб.: Материалы I Международного конгресса «Раны и раневые инфекции». М., 2012. С. 241–2.
[*Mitish V.A., Paskhalova Yu.S., Makhkamova F.T. Estimation of the average cost of complex surgical treatment of neuro-ischemic form of diabetic foot syndrome in the provision of high-tech medical care. In: Proceedings of the 1st International Congress "The wounds and wound infections". Moscow, 2012. Pp. 241–2. (In Russ.)*].
4. Светухин А.М., Земляной А.Б., Колтунов В.А. Особенности комплексного хирургического лечения нейропатической формы синдрома диабетической стопы. Инфекции в хирургии 2008;6(1):64–7.
[*Svetukhin A.M., Zemlyanoy A.B., Koltunov V.A. Features of the complex surgical treatment of neuropathic form of diabetic foot syndrome. Infektsii v khirurgii = Infections in Surgery 2008;6(1):64–7. (In Russ.)*].
5. Ryder M.A. Catheter-related Infections: It's all about biofilm. Topics in Advanced Practice Nursing eJournal 2005;5(3).
6. Olson M., Ceri H., Morck D.W. et al. Biofilm bacteria: formation and comparative susceptibility to antibiotics. Can J Vet Res 2002;66(2):86–92.
7. Афиногенова А.Г., Даровская Е.Н. Микробные биопленки ран: состояние вопроса. Травматология и ортопедия России 2011;3(61):119–25.
[*Afinogenova A.G., Darovskaya E.N. Microbial biofilm of injuries: state of the question. Travmatologiya i ortopedia Rossii = Russian Traumatology and Orthopedics 2011;3(61): 119–25. (In Russ.)*].
8. Гостев В.В., Сидоренко С.В. Бактериальные биопленки и инфекции. Журнал инфектологии 2010;2(3):4–15.
[*Gostev V.V., Sidorenko S.V. Bacterial biofilm formation and infections. Zhurnal infektologii = Infectology Journal 2010;2(3):4–15. (In Russ.)*].
9. Costerton J.W., Geesey G.G., Cheng K.J. How bacteria stick. Sci Am 1978;238(1):86–95.
10. Costerton J.W., Cheng K.J., Geesey G.G. et al. Bacterial biofilms in nature and disease. Annu Rev Microbiol 1987;41:435–64.
11. del Pozo J.L., Patel R. The challenge of treating biofilm-associated bacterial infections. Clin Pharmacol Ther 2007;82(2):204–9.
12. Donlan R.M. Biofilm elimination on intravascular catheters: important considerations for the infectious disease practitioner. Clin Infect Dis 2011;52(8): 1038–45.
13. James G.A., Swogger E., Wolcott R. et al. Biofilms in chronic wounds. Wound Repair Regen 2008;16(1):37–44.
14. Bester E., Kroukamp O., Wolfaardt G.M. et al. Metabolic differentiation in biofilms as indicated by carbon dioxide production rates. Appl Environ Microbiol 2010;76(4):1189–97.
15. Белобородова Н.В., Байрамов И.Т. Роль микробных сообществ или биопленок в кардиохирургии. Антибиотики и химиотерапия 2008;53(11–12):44–59.
[*Beloborodova N.V., Bairamov I.T. The role of microbial communities or biofilms in cardiac surgery. Antibiotiki i khimioterapiya = Antibiotics and Chemotherapy 2008;53(11–12):44–59. (In Russ.)*].
16. Зубков М.Н. Внебольничные пневмонии: роль макролидов возрастает. Русский медицинский журнал 2006;14(21):1545–51.
[*Zubkov M.N. Community-acquired pneumonia: the role of macrolides is increasing. Russkiy meditsinskiy zhurnal = Russian Medical Journal 2006;14(21):1545–51. (In Russ.)*].
17. Толордава Э.Р., Перепанова Т.С., Егамбердиев Д.К., Романова Ю.М. Изучение процесса образования биопленки патогенными микроорганизмами на поверхности почечных камней. Клиническая лабораторная диагностика 2010;(9):31–2.
[*Tolordava E.R., Perepanova T.S., Egamberdiev D.K., Romanova Yu.M. Studying the process of biofilm formation by pathogenic microorganisms on the surface of kidney-stones. Klinicheskaya laboratornaya diagnostika = Clinical Laboratory Diagnostics 2010;(9):31–2. (In Russ.)*].
18. Ильина Т.С., Романова Ю.М., Гинцбург А.Л. Биопленки как способ суще-

ствования бактерий в окружающей среде и организме хозяина: феномен, генетический контроль и системы регуляции их развития. Генетика 2004;40(11):1–12. [*Ilyina T.S., Romanova Yu.M., Gintsburg A.L. Biofilms as a way of existence of bacteria in the environment and the host organism: the phenomenon, genetic control and regulation systems for their development. Genetika = Genetics 2004;40:1–12. (In Russ.)*].

19. Доронина Л.П., Митиш В.А., Галстян Г.Р. Использование гидрохирургической системы VersaJet у больных с синдромом диабетической стопы. Сахарный диабет 2010;(3):121–6. [*Doronina L.P., Mitish V.A., Galstyan G.R. Usage of hydrosurgical system VersaJet® in diabetic foot patients' treatment. Sakharnyy diabet = Diabetes mellitus 2010;(3):121–6. (In Russ.)*].

20. Kaplan J.B. Biofilm dispersal: mechanisms, clinical implications, and potential therapeutic uses. J Dent Res 2010;89(3):205–18.

21. Шуб Г.М., Швиденко И.Г., Пронина Е.А., Белобородова Н.В. Материалы к элективному курсу «Микробные сообщества». Саратовский научно-медицинский журнал 2010;6(2):245–7. [*Shub G.M., Shvidenko I.G., Pronina E.A., Beloborodova N.V. Materials for the elective courses "Microbial community". Saratovskiy nauchno-meditsinskiy zhurnal = Saratov Scientific-Medical Journal 2010;6(2):245–7. (In Russ.)*].

22. Wozniak D.J., Keyser R. Effects of subinhibitory concentrations of macrolide antibiotics on *Pseudomonas aeruginosa*. Chest 2004;125(2 Suppl): 625–95.

23. Sano M., Hirose T., Nishimura M. et al. Inhibitory action of clarithromycin on glycocalyx produced by MRSA. J Infect Chemother 1999;5(1): 10–5.

24. Walters M.C. 3rd, Roe F., Bugnicourt A. et al. Contributions of antibiotic penetration, oxygen limitation, and low metabolic activity to tolerance of Pseudomonas aeruginosa biofilms to ciprofloxacin and tobramycin. Antimicrob Agents Chemother 2003;47(1):317–23.